

Klouby dolní končetiny

Spojení dolní končetiny zahrnují spojení pletence dolní končetiny (tvořeného křížokyčelním kloubem, sponou stydkou a ligamenty pánve) a spojení volné dolní končetiny (tvořená kyčelním kloubem, kolenním kloubem, tibiofibulárním kloubem, vazivovou ploténkou, tibiofibulární syndesmosou a klouby nohy).

Spojení pletence dolní končetiny (juncturae cinguli membri inferioris)

Articulatio sacroiliaca (kloub křížokyčelní)

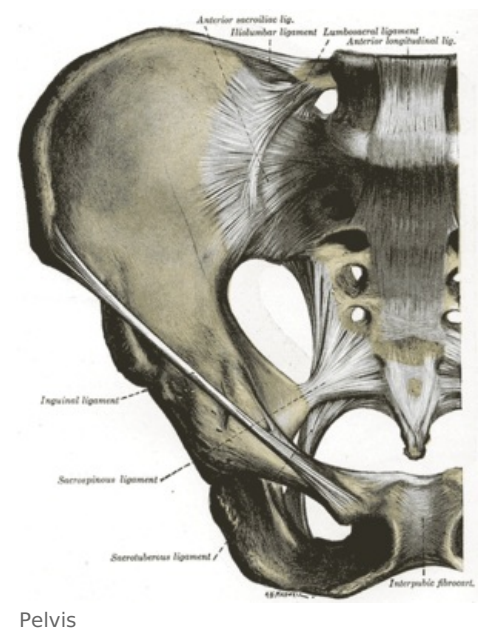
- **typ kloubu:** amphiarthrosis (kloub tuhý)
- **styčné plochy:** facies auricularis ossis sacri, facies auricularis ossis ilii
- **charakteristika kloubních ploch:** prohnuté, na povrchu vazivová chrupavka, v hlubších vrstvách hyalinní chrupavka
- **charakteristika kloubního pouzdra:** krátké, tuhé, zesíleno těmito vazy:
 - ligamentum sacroiliacum anterius
 - ligamentum sacroiliacum posterius
 - ligamentum sacroiliacum interosseum
 - ligamentum iliolumbale
- **pohyby:** předozadní, kývavé, kolem horizontální frontální osy ve výši obratle S2
- **cévy a inervace:**
 - **tepny:** přicházejí z a. iliolumbalis, a. sacralis lateralis, a. glutea superior, a. sacralis lateralis
 - **žilý:** odcházejí podél přírodných tepen
 - **nervy:** přicházejí z nn. sacrales, n. gluteus superior, n. obturatorius

Symphysis pubica (spona stydká)

- velmi pevné chrupavčité spojení
- **styčné plochy:** facies symphysiales obou stran
- **útvary:** discus interpubicus (chrupavčitá výplň štěrbiny mezi facies symphysiales, u žen vysoká 45 mm, u mužů 50 mm)
 - eminentia retropubica - nízká hrana vyčnívající z disku dozadu
- **vazy:**
 - ligamentum pubicum superius
 - ligamentum pubicum inferius - velmi silné

Ligamenta pánve

- vazivová spojení
- **ligamentum inguinale:** nepravý vaz, od spina iliaca anterior superior na tuberculum pubicum
- **ligamentum sacrospinale:** silný vaz, od kaudálního části boku os sacrum a od os coccygis na spina ischiadica
- **ligamentum sacrotuberale:** od okrajů os sacrum a os coccygis na tuber ischiadicum
- lig. sacrospinale a lig. sacrotuberale vytváří **foramen ischiadicum majus et minus** (průchod pro cévy a svaly)
- musculus piriformis rozděluje ischiadicum majus na **foramen suprapiriforme** a **foramen infrapiriforme**
- **membrana obturatoria** uzavírá foramen obturatum, pro průchod nerv a cév je při sulcus obturatorius vytvořen kanálek **canalis obturatorius**



Spojení volné dolní končetiny (juncturae membri inferioris liberi)

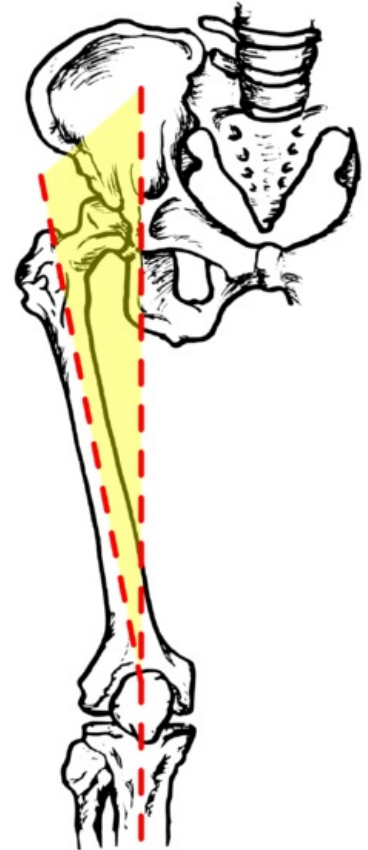
Articulatio coxae (kloub kyčelní)

- **typ kloubu:** enarthrosis (kloub kulovitý omezený)
- **kloubní plochy:**
 - **hlavice:** část caput femoris s kloubní chrupavkou
 - **jamka:** acetabulum pánevní kosti (styčná plocha – jen facies lunata)
 - **speciální útvary jamky:** pulvinar acetabuli („tukový polštář“), labrum acetabuli, ligamentum transversum acetabuli
- **charakteristika kloubního pouzdra:** začátek při okrajích acetabula, úpon na collum femoris (vpředu linea intertrochanterica vně, vzadu crista intertrochanterica mimo kloubní pouzdro), zesílení těmito ligamenty:
 - ligamentum iliofemorale (nejsilnější vaz v těle; ukončuje extensi v kloubu)

- ligamentum pubofemorale (omezuje abdukci a zevní rotaci)
- ligamentum ischiofemorale (omezuje addukci a vnitřní rotaci)
- zona orbicularis (vazivový prstenec)
- ligamentum capitis femoris
- **jiné útvary:** bursa iliopsopectinea (mezi m. iliopsoas a os coxae)
- **základní postavení kloubu:** vzpřímený postoj
- **střední postavení kloubu:** střední flexe s mírnou abdukci a s malou zevní rotací
- **pohyby:** flexe a extenze, abdukce a addukce, rotace
- **cévy a inervace:**
 - **tepny:** hl. větve z a. glutea superior et inferior, a. obturatoria, aa. circumflexae femoris, medialis et lateralis, a. pudenda interna, a. iliaca externa, a. femoralis, a. profunda femoris, a. perforans I
 - **žíly:** odcházejí podél přírodných tepen
 - **nervy:** z n. femoralis, n. obturatorius, n. ischiadicus, n. n. gluteus superior

Articulatio genus (kloub kolenní)

- **typ kloubu:** složený
- **kloubní plochy:**
 - **hlavice:** condyli femoris
 - **jamka:** facies articularis superior na kondylech tibie + menisky
 - **další styčné plochy:** facies articularis patellae se dvěma fasetami, facies patellaris femoris
- **charakteristika kloubních ploch:**
 - **condyli femoris:** charakteristické zakřivení, zakřivení větší než u kloubních ploch tibie
 - **condyli tibie:** téměř ploché
- **charakteristika kloubního pouzdra:** pevné, výrazně odlišná fibrózní a synoviální vrstva; úpon při okrajích kloubních ploch na tibii a patelu a vzdáleněji od okrajů kloubních ploch na femuru, epikondyly femuru leží extraartikulárně
 - **recessus suprapatellaris** - umožňuje výklon pouzdra vpředu nad patelu
 - zesíleno těmito ligamenty:
 - **postranní vazy (ligamenta collateralia)** - stabilizace kloubu při extensi a částečné flexi
 - ligamentum collaterale tibiale - plochý vaz, vede od mediálního epikondylu femuru na zevní plochu kondylu tibie
 - ligamentum collaterale fibulare - vede od laterálního epikondylu femuru na hlavičku fibuly
 - **vazy vpředu:**
 - ligamentum patellae (pokračování šlachy m. quadriceps femoris)
 - retinacula patellae (po stranách pately)
 - **vazy vzadu:**
 - ligamentum popliteum obliquum
 - ligamentum popliteum arcuatum
 - **nitrokloubní vazy:**
 - ligamenta cruciata genus (zkřížené vazy kolenní) - významná role pro fixaci a stabilizaci kloubu, pojí femur s tibií
 - ligamentum cruciatum anterius
 - ligamentum cruciatum posterius - silnější než anterius
 - ligamentum transversum genus - spojuje menisky mezi sebou, nachází se v tukové plicae alaris
 - ligamentum meniscomemorale posterius et anterius - připevňují menisky k okolním strukturám
- **jiné útvary:** při kloubu se nachází hodně tíhových váček, **bursae mucosae**, jelikož zde na mnoho místech dochází k velkému tření a tlaku (např. bursa infrapatellaris profunda, bursa subcutanea tuberositas tibie); tíhové váčky také přímo komunikují s kloubní dutinou (např. bursa suprapatellaris)
- **charakteristika kloubní dutiny:**
 - prostorná; komplikovaný tvar
 - **synoviální membrána:** pokrývá vnitřní plochu vazivového pouzdra, zkřížené vazy a tukové těleso pod patelou (**corpus adiposum infrapatellare** („Hoffovo těleso“)); postupuje od zadní strany pouzdra až k hrotu pately, vytváří tak sagitální přepážku – **plicae synovialis infrapatellaris**, která vpředu vybíhá do stran v **plicae alares**
- **musculus articularis genus:** zabraňuje uskřinutí kloubního pouzdra
- **poloha femuru vůči tibii (či vertikále):**
 - **fyzilogický abdukční úhel** (zevně otevřený, od vertikály): 170-175°
 - **Q-úhel** (do vertikály): u žen max. 15°, u mužů max. 10°
- **základní postavení kloubu:** plná extenze ("uzamknuté koleno")
- **střední postavení:** mírná flexe (20-30°)
- **pohyby:** základní pohyb – flexe a extenze
 - **flexe:**
 - **počáteční rotace:** „odemknutí kolena“ prostřednictvím uvolnění zkřížených vazů
 - **valivý pohyb**



Q úhel

- **klouzavý pohyb:** kondyly femuru se spolu s menisky pohybují dozadu po tibií
- **extense:** stejné pohyby jako u flexe v opačném pořadí
- **sdružená rotace**
- **mírná samostatná rotace:** možná za částečné flexe; vnitřní a zevní
- **cévy a inervace:**
 - **tepny:** přicházejí z a. femoralis, a. poplitea a také zásobení ze sítě rete patellare
 - **žíly:** vytvářejí periartikulární pleteň, odcházejí podél přírodných tepen
 - **nervy:** přicházejí z nervových kmenů n. femoralis, n. tibialis a n. obturatorius

Articulatio tibiofibularis

- **typ kloubu:** articulatio plana (kloub plochý)
- **kloubní plochy:**
 - facies articularis fibularis na tibií
 - facies articularis capitis fibulae
- **charakteristika kloubního pouzdra:** pevné a krátké, zesíleno těmito vazy:
 - ligamentum capitis fibulae anterius
 - ligamentum capitis fibulae posterius
- **pohyby:** posuvné pohyby malého rozsahu
- **cévy a inervace:**
 - **tepny:** přicházejí z a. tibialis anterior, a. poplitea
 - **žíly:** podél přírodných tepen
 - **nervy:** přicházejí z n. fibularis communis

Membrana interossea cruris

- vazivová ploténka
- **spojuje:** margo interosseus tibie s margo interosseus fibuly
- **funkce:**
 - začátek hlubokých svalů bérce
 - mechanická zábrana vzájemného posunu kostí bérce

Syndesmosis tibiofibularis

- vazivové spojení
- **spojuje:** distální konce tibie a fibuly
- vpředu kloubní štěrbina
- **zesílení:** ligamentum tibiofibulare anterius et posterius
- **význam:** podílí se na správné funkci hlezenního kloubu
- **cévy a inervace:**
 - **cévy:** přicházejí z a. tibialis anterior, a. fibularis
 - **žíly:** do žilní sítě zevního kotníku a dále podél přírodných tepen
 - **nervy:** přicházejí z n. fibularis profundus, n. tibialis

Articulatio talocruralis - kloub hlezenní (horní kloub zánártní)

Articulatio talocruralis (*horní kloub zánártní, kloub hlezenní*) je kloub, v němž artikulují kosti bérce (tibia a fibula) s talem.

Typ kloubu: složený kladkový kloub

Kloubní plochy: jamku tvaru vidlice tvoří kloubní plošky na distální části fibuly a tibie, hlavici tvoří trochlea tali a kloubní plošky na bocích talu

Kloubní pouzdro: upíná se po okraji kloubních ploch, vnější plochy kotníků jsou mimo kloub + vpředu a vzadu je slabé a volné tak, že stačí pohybem kloubu.

Postranní vazy: zesilují boky pouzdra, vějířovitě se upínají a v každé poloze kloubu je napjat na obou stranách alespoň jeden z pruhů postranního vazy a je tak zajištěno správné vedení pohybu.

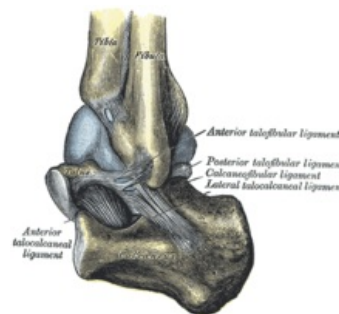
Ligamentum collaterale mediale (deltoideum) – má tvar trojúhelníku

- pars tibiotalaris anterior a posterior
- pars tibionavicularis
- pars tibio calcanearis

Ligamentum collaterale laterale

- ligamentum talofibulare anterius a posterius
- ligamentum calcaneofibulare

Pohyby:



Articulatio talocruralis

Trochlea tali je vpředu širší, má tedy tendenci při pohybu od sebe kotníky roztačovat. Základní postavení zaujímá kloub ve stoji a z něho jsou možné pohyby plantární flexe (30–35°), dorsální flexe (do 20–25°). Rozsah pohybů na živém je zvětšen o pohyby dalších kloubů v zánártí. Střední postavení kloubu odpovídá postavení základnímu.

Cévy a nervy kloubu:

- tepny z rete articulare;
- n. fibularis profundus et superficialis, n. tibialis, event. n. plantaris medialis.

Dolní kloub zánártní

Skládá se ze zadního oddílu (articulatio subtalaris) a předního oddílu, který má mediální část (articulatio talocalcaneonavicularis) a laterální část (articulatio calcaneocuboidea).

Articulatio subtalaris (talocalcanea)

Kloubní plochy: mezi facies articularis talaris posterior calcanei a facies articularis calcanea posterior tali

Kloubní pouzdro: zesíleno zevními a mezikostními vazy

Articulatio talocalcaneonavicularis

Kloubní plochy: hlavici tvoří caput tali a dvě kloubní plošky na spodní ploše talu, jamku tvoří os naviculare a dvě plošky na calcaneu

Zesilující vazy:

- ligamentum calcaneonaviculare plantare
- ligamentum talonaviculare dorsale

Articulatio calcaneocuboidea

Málo pohyblivý kloub.

Kloubní plochy: mezi kostí patní a krychlovou

Kombinované pohyby:

- inverze nohy – plantární flexe + addukce + supinace
- everze nohy – dorzální flexe + abdukce + pronace

Chopartův kloub (articulatio tarsi transversa)

Funkční a klinická jednotka dolního zánártního kloubu. Má tvar písmene S. Je složen z articulatio talonavicularis a calcaneocuboidea.

Provádí se v ní amputace distální části nohy.

Vazy:

- ligamentum plantare longum
- ligamentum bifurcatum – je složeno z ligamentum calcaneonaviculare a calcaneocuboideum (= klíč Chopartova kloubu – po protěti umožní otevřít kloub)

Articulatio cuneonavicularis

Typ kloubu: tuhý kloub

Kloubní plochy: mezi ossa cuneiformia a os naviculare

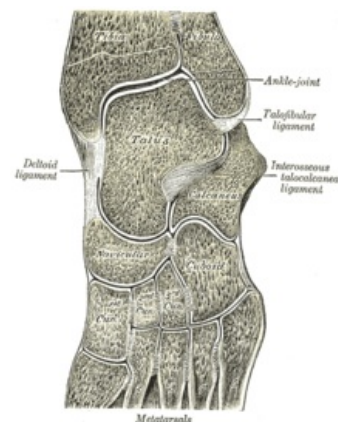
Obdobné klouby:

- articulatio cuneocuboidea – mezi os cuneiforme laterale a os cuboideum
- articulationes intercuneiformes – mezi ossa cuneiformia

Jsou spojeny mezikostními a plantárními vazy, které pomáhají držet příčnou nožní klenbu (např. ligamentum cuneonaviculare plantare, dorsale a ligamenta intercuneiformia).

Articulationes tarsometatarsales

Typ kloubu: tuhý kloub



Tarsometatarsální a intertarsální skloubení

Kloubní plochy: mezi distálními plochami kostí klínovitých a 1.–3. metatarzem a mezi kostí krychlovou a 4. a 5. metatarzem

Spolu s articulationes intermetatarsales tvoří **Lisfrankův kloub** (funkční a klinická jednotka – při amputacích nohy).

Articulationes metatarsophalangeales

Kloubní plochy: mezi kostmi metatarsů a hlavicemi proximálních falangů

Klouby jsou zpevněny kolaterálními vazy a podložena vazy ligamenta plantaria.

Hlavičky metatarsů jsou navzájem propojeny **ligamentum metatarsale transversum profundum**.

Pohyby: flexe, extenze a mírná dukce (jen při extenzi)

Articulationes interphalangeales pedis

Typ kloubu: kladkové klouby

Vazy: ligamenta collateralia a plantaria

Pohyb: flexe a extenze

Odkazy

Související články

- Klouby horní končetiny
- Biomechanika kolenního kloubu
- Kostí dolní končetiny
- Klouby

Použitá literatura

- ČIHÁK, Radomír a Miloš GRIM. *Anatomie I.* 3., uprav. a dopl vydání. Praha : Grada Publishing, 2011. 552 s. ISBN 978-80-247-3817-8.
- GRIM, Miloš a Rastislav DRUGA. *ZÁKLADY ANATOMIE 1. Obecná anatomie a pohybový systém.* 1.. vydání. Praha : Galén, 2006. ISBN 80-7262-112-2.