

Jaterní cirhóza

Jaterní cirhóza je přestavba lalůčkovité struktury jater v uzlovitou (zánik hepatocytů, nahrazovány vazivovou tkání, zbylý parenchym regeneruje + tvoří uzly) důsledkem chronických jaterních onemocnění.

Etiologie

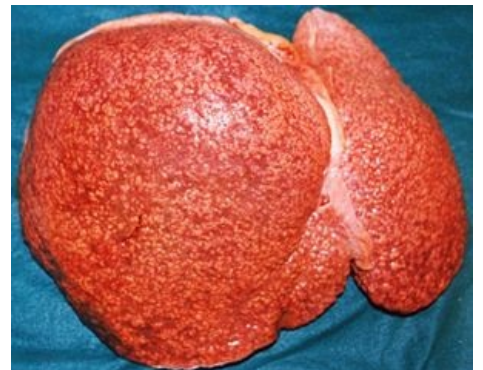- chronická hepatitis C, B, B + D – **posthepatitická cirhóza**,
- alkoholické poškození jater – **alkoholická cirhóza**,
- dlouhodobá obstrukce žlučových cest – **biliární cirhóza**,
 - *primární* – autoimunitní onemocnění (tvoří se protilátky proti interlobulárním žlučovodům),
 - *sekundární* – důsledkem protrahované obstrukce žlučových cest nádorem nebo konkrementem,
 - primární sklerozující cholangitida – autoimunitní onemocnění intrahepatálních i extrahepatálních žlučovodů,
- toxické poškození jater (paracetamol, amatoxin...) – toxická cirhóza,
- metabolické choroby (Wilsonova choroba, deficit α 1-antitrypsinu, hemochromatóza, porfyrie, CF a další),
- dlouhotrvající venostáza – cirhóza v důsledku venózního městnání,
- nejasná etiologie – kryptogenní cirhóza (v 10–15 %).

Důsledkem jaterní cirhózy (a podkladem komplikací) jsou:

- porucha syntetické funkce jater (zejména proteosyntézy) zánikem hepatocytů – jaterní insuficience,
- portální hypertenze.

Komplikace jaterní cirhózy ^[1]

- **portální hypertenze** – městnání v povodí vena portae, následky:
 - jícnové varixy – masivní krvácení (hematemesis, meléna)
 - ascites – retence tekutin a natria ledvinami (hyperaldosteronismus – porucha degradace v játrech), hypoproteinémie má menší význam
 - splenomegalie – sekvestrace trombocytů ve slezině – trombocytopenie
 - snížená rezistence proti infekci (omezený průtok krve játry vyřazuje RES jater) – pneumonie, SBP
- **krvácivost** (hemoragická diatéza) – nedostatečná syntéza koagulačních faktorů, hypersplenismus s trombocytopenií
- **ikterus** – není vyjádřen vždy
- **pavoučkové névy** (naevus araneus, rozšíření terminálních úseků kožních arteriol) – zvláště na ruce, předloktí, čele a přední straně hrudníku
- **jaterní selhání**
- **renální selhání (hepatorenální syndrom)**
- hepatocelulární karcinom
- hyperestrismus – porucha odbourávání estrogenů játry, nadbytek vede k atrofii varlat a gynekomastii u mužů, a k poruchám menstruačního cyklu a atrofii vaječníků u žen
- encefalopatie



Mikronodulární jaterní cirhóza

Klinický obraz

Jaterní cirhóza může probíhat dlouhodobě asymptomaticky a je diagnostikována náhodně (preventivní prohlídky, operace v dutině břišní apod.).

Kompenzovaná cirhóza (latentní, subklinická)

- velmi připomíná chronickou hepatitidu
- **subjektivně** si nemocní stěžují na nespecifické příznaky: dyspepsie – pocity plnosti po jídle, změny stolice; u žen poruchy menses, hypomenorea až amenorea
- **objektivně**: hepatosplenomegalie, pomalu rostoucí portální hypertenze, kožní příznaky – pavoučkové névy, projevy krvácivosti, lehké perimaleolární otoky, nykturie, náhlá hematemese

Dekompenzovaná cirhóza (pokročilá)

- pestrá symptomatologie
- **příznaky parenchymatózní poruchy jater** (metabolické dekompenzace) – ikterus, hemoragické diatézy,

hypoalbuminémie s retencí tekutin s ascitem a otoky

- **příznaky z rozvinuté portální hypertenze** (vaskulární dekompenzace) – ascites, jícnové varixy, portosystémová encefalopatie
- **subjektivně** – nepřekonatelná únava, slabost, vyčerpanost, nechutenství, hubnutí, zvětšování břicha, otoky; u žen poruchy menses až amenorea, u mužů pokles libida a potence, gynekomastie, často artralgie a bolesti páteře
- **objektivně** – pacient unavený, vyhublý (velké břicho, tenké končetiny), zpomalené reakce (encefalopatie), subfebrilie, hypotermie či izotermie, kůže bledá, často ikterická, četné *pavoučkové névy*, rty a jazyk jsou červené (lakované), na rukou je *palmární erytém*, *Dupuytrenova kontraktura*, bílé nehty, *paličkovité prsty*, hemoragické diatézy (petechie, hematomy, krvácení z dásní, nosu, gynekologické), u mužů mizí ochlupení hrudníku (*Chvostkův habitus*), gynekomastie

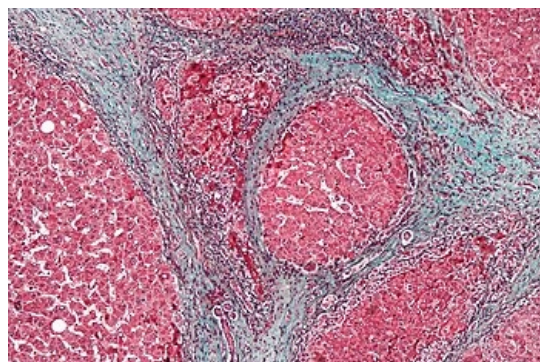
Fyzikální nález:

- *aspekce*: vyklenutí pravého podžebří, ikterus, pavoučkové névy, palmární erytém aj.
- *palpace*: splenomegalie, může být hepatomegalie
- *poklep*: může být hepatomegalie, průkaz ascitu (ledovcový příznak)

Diagnostika

- **anamnéza a fyzikální vyšetření**
- **laboratorní vyšetření**

- zvýšení AST a ALT, hyperbilirubinémie
- trombocytopenie, leukopenie (hypersplenismus)
- hypoalbuminémie, hypergamaglobulinémie, ↑ sedimentace erytrocytů
- prodloužení protrombinového času
- dekompenzace cirhózy se projevím zvýšením amonémie a poklesem urémie
- při biliární cirhóze obstrukční enzymy (ALP, GMT)
- sérologie hepatitid
- autoprotilátky u autoimunitních cirhóz
- AFP při přechodu v karcinom



Mikroskopický obraz jaterní cirhózy

- **zobrazovací metody** (UZ nebo CT jater, endoskopie k průkazu varixů)
- **biopsie jater**

Léčba

1. **ovlivnění základního onemocnění** – abstinence u alkoholiků, léčba hepatitidy, penicilamin u Wilsonovy choroby
2. **podpůrná opatření** – režimová opatření (abstinence alkoholu, vynechání hepatotoxických léků), podávání vitaminů A, D, E, K, hepatoprotektiva, u autoimunitní hepatitidy (nikde jinde) se dávají kortikoidy
3. **transplantace jater**
4. **léčba komplikací:**

- krvácení z jícnových varixů (endoskopická sklerotizace nebo ligace + terlipresin (Remestyp), při selhání TIPS nebo chirurgický výkon, po krvácení výplachy GITu a ATB, preventivní podávání neselektivních β -blokátorů a nitrátů)
- jaterní encefalopatie (omezení příjmu bílkovin, laktulóza, ATB, podávání větvených aminokyselin)
- ascites (restrikce příjmu tekutin a solí, diuretika (spironolakton + furosemid), punkce, TIPS, shunt)
- hepatorenální syndrom (Remestyp v kombinaci s i.v. albuminem)
- hepatocelulární karcinom (resekce chirurgická nebo radiofrekvenční ablace, paliativní chemoembolisace)

Prognóza

K prognózování jaterní cirhózy se používá skóre Child-Pugh.

Tento prvek vyžaduje JavaScript.

Odkazy

Související články

- Cirhóza pseudolobulární (preparát)
- Hepatogenní diabetes a metabolismus sacharidů

Reference

1. Prof. MUDr. Marie Brodanová, DrSc., MUDr. Tomáš Vaňásek, PhD., odborná společnost hepatologická, Česká lékařská společnost Jana Evangelisty Purkyně, <<http://www.cls.cz/dokumenty2/resitele/t231.rtf>>

Externí odkazy

- Cirhóza (<https://www.youtube.com/watch?v=5szNmKtyBW4>) – video na YouTube.com vysvětlující patofyziologii a komplikace cirhózy

Použitá literatura

- KLENER, Pavel. *Vnitřní lékařství*. třetí vydání. Praha : nakladatelství Galen, 2006. s. 642 – 644. ISBN 80-7262-430-X.