

Henochova-Schönleinova purpura

Henochova-Schönleinova purpura (HSP) je častá vaskulitida dětského věku s převážným postižením drobných cév. Často následuje po infekci horních cest dýchacích, nebo může být vyvolána i léky. Vaskulitidou jsou postiženy zejména cévy kůže, trávicího ústrojí, ledvin a kloubů. Imunofluorescenčně jsou typická depozita imunokomplexů s IgA.^[1]

Charakteristika

Nejčastější výskyt je u dětí od 3 do 15 let věku. **Incidence** je 12/100 000, častěji postiženi chlapci než dívky. Příčina je neznámá (nesporná úloha interkurentní infekce).

Charakteristická je leukocytoklastická vaskulitida (v biopsii u kožních lézí). IgA depozita se objevují v kapilárách a venulách, v ledvinách jsou to pak ložiska mezangioproliferativní glomerulonefritidy.^[2]

Klinický obraz

Pacient je postižen kožním exantémem, buď jako splývající kožní erupce charakteru purpury nad extenzory dolních končetin, která se může objevit i na horních končetinách, nebo jako hemoragické buly. Exantém nesvídí a vymizí během 2 týdnů.

Až u **80 % pacientů** se také objevuje bolest kloubů, artritida, která je přechodná, předchází exantému, ale může postihnout kterýkoli kloub – zejména kolena a hlezna, s artritidou nastupuje otok s bolestí a omezením pohyblivosti.

U **50 % pacientů** nastávají bolesti břicha kolikovitého charakteru, hlavně v oblasti pupku, může dojít k pozitivnímu okultnímu krvácení.

U **1/3 pacientů**^{[2][3][1]} přichází postižení ledvin různého rozsahu – glomerulonefritida, což je mikroskopická hematurie a proteinurie, která vzácně progreduje v nefrotický syndrom.

Laboratorní nález

V laboratorním nálezu nastává elevace zánětlivých parametrů: sedimentace, CRP, leukocytóza^[3]. Počet trombocytů je na rozdíl od trombocytopenických purpur normální nebo zvýšený^[3]. Může být přítomna hematurie, proteinurie a krev ve stolici^[3]. Nastává elevace PAF^[2]. Objevuje se anémie^[2]. Přetrvává zvýšení IgA, hladiny komplementu bývají normální. U **hemokoagulace** bývá patologický test kapilární fragility, ostatní parametry bývají normální. Při biopsii ledvin se objevuje mezangioproliferativní glomerulonefritida s depozity IgA a komplementu v mezangiu a při biopsii kůže depozita IgA^[1].

Diagnostická kritéria

Aby byla diagnostikována Henochova-Schönleinova purpura, musí být u pacienta přítomny 2 ze 4 následujících příznaků:

- purpura, která nemizí při palpaci (za nepřítomnosti trombocytopenie);
- bolesti břicha (difúzní bolesti či ischemie střeva);
- diagnostická biopsie (granulocyty ve stěně arteriol a venul);
- věk do 20 let^[3].

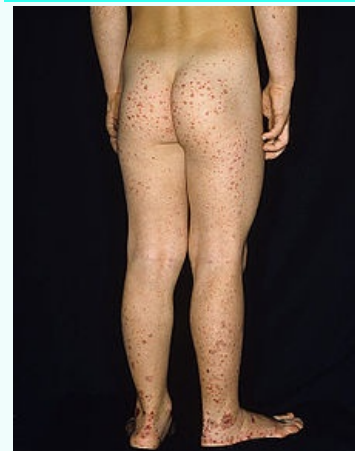Tato kritéria mají 87,1 % senzitivitu a 87,7 % specifitu^[3].

Diferenciální diagnostika

- Jiné systémové vaskulitidy (Wegenerova granulomatóza, polyarteriitis nodosa, systémový lupus erythematosus, dermatomyozitida, juvenilní revmatoidní artritida, Kawasakiho nemoc aj.);
- trombocytopenické purpury (idiopatická trombocytopenická purpura, leukemie)^[3].

Terapie

Henochova-Schönleinova purpura



Henochova-Schönleinova purpura s typickým exantémem především nad extenzory dolních končetin

Původce často následuje po infekci dýchacích cest

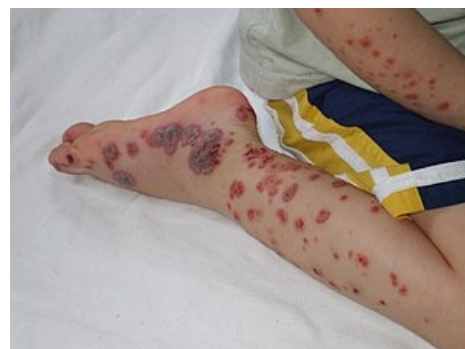Klinický obraz Kožní exantém, bolesti břicha, artritida, postižení ledvin

Léčba klidový režim, kortikoidy

Klasifikace a odkazy

MeSH ID bmc10037121 (<https://www.medvik.cz/bmc/link.do?id=bmc10037121>)

Medscape 984105 (<https://emedicine.medscape.com/article/984105-overview>)



Kožní exantém při vážnějším projevu HSP

Nejdůležitější je klidový režim. Navrhuje se tzv. **symptomatická terapie**, která zahrnuje hydrataci a úpravu elektrolytové rovnováhy. Při akutní artritidě se předepisují **nesteroidní antirevmatika**. **Kortikoidy** se pacientovi dávají u kloubních příznaků a bolestech břicha. V původu se podává methylprednison, ne však jako prevence glomerulonefritid, metaanalýzy totiž neprokázaly snížení rizika vzniku nefrotického či nefritického SY při preventivním užití. V případě vzniku obrazu RPGN je vhodná kombinace steroidu a azathioprinu.

Prognóza

Dlouhodobá prognóza je příznivá, ale záleží na rozsahu renálního postižení. U **1-4 % pacientů** se může rozvinout chronická nefritida.^[1] Onemocnění obvykle trvá 3-4 týdny^[2].

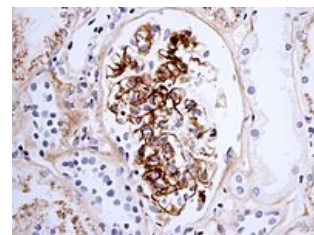
Odkazy

Související články

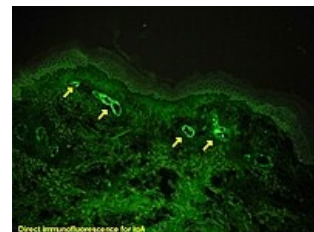- IgA nefropatie
- Vaskulitidy
- Projevy zánětlivých revmatických chorob na pohybovém aparátu a jejich chirurgická léčba

Reference

1. HRODEK, Otto a Jan VAVŘINEC, et al. *Pediatric*. 1. vydání. Praha : Galén, 2002. s. 153-154. ISBN 80-7262-178-5.
2. DUNGL, P., et al. *Ortopedie*. 1. vydání. Praha : Grada Publishing, 2005. ISBN 80-247-0550-8.
3. KLIEGMAN, Robert M., Karen J. MARCDANTE a Hal B. JENSON. *Nelson Essentials of Pediatrics*. 1. vydání. China : Elsevier Saunders, 2006. 5; s. 428-429. ISBN 978-0-8089-2325-1.



Zobrazení IgA v glomerulu u pacienta s HSP glomerulonefritidou



Přímá imunofluorescence IgA v glomerulu