

# Fibrothorax

**Fibrothorax** je lokální/difúzní ztlustění pleury fibrózní tkání (po zánětu/traumatu), někdy s kalcifikacemi.

## Etiologie a patogeneze

- Neléčený pleurální výpotek, hemothorax, TBC, silikóza, azbestóza.
- Trvá-li empyém déle → tvorba sept, ztlustění + zatvrdnutí viscerální pleury.

## Klinický obraz

- Následkem těžká restriktivní ventilační porucha (porucha ventilace → respirace).

## Terapie

- Dekortikace (odstranění viscerální pleury; umožní rozvinutí utlačené plíce x značně zatěžující).

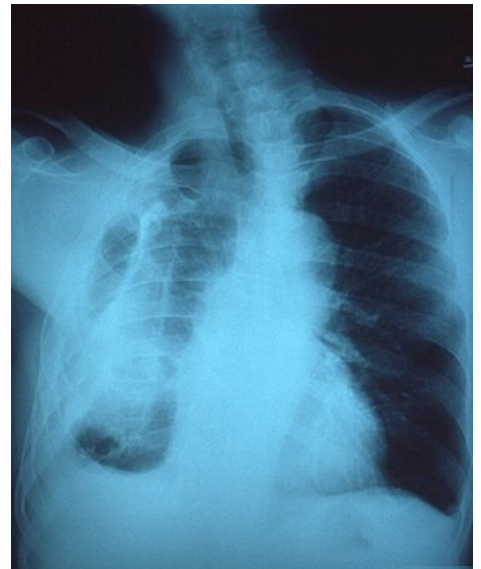
## Odkazy

### Související články

- Pleurální výpotek
- Hemotorax
- Chylothorax
- Empyém

### Použitá literatura

- DÍTĚ, P., et al. *Vnitřní lékařství*. 2. vydání. Praha : Galén, 2007. ISBN 978-80-7262-496-6.



RTG hrudníku – fibrothorax vpravo