

Ebsteinova anomálie

Ebsteinova anomálie (MKN-10: Q22.5 (<https://mkn10.uzis.cz/prohlizec/Q22.5>)) je vrozená cyanotická srdeční vada, pro níž je charakteristická změna polohy trikuspidální chlopně (posunuta k srdečnímu hrotu), defekty papilárních svalů, a která je často asociovaná s defektem síňového septa. Úpon septálního cípu trikuspidální chlopně je posunut k hrotu srdečnímu. Tím dochází ke zvětšení pravé síně a zmenšení pravé komory, atrializaci pravé komory, trikuspidální chlopně je insuficientní, což eventuálně vede k pravostrannému selhávání srdce.

V diagnostice poslouží jako metoda volby **echokardiografie** (prenatální i postnatální), typické jsou ale některé i změny na EKG a nachází se zde **poslechový nález**: systolický regurgitační šelest nad dolním sternem z trikuspidální regurgitace.

Terapie

Asymptomatictí pacienti musí být sledováni, operativní zákrok není nutný. Léčba vady u symptomatických pacientů (tj. rozvíjející se pravostranná srdeční insuficience, rozvoj arytmií, zhoršující se symptomy, jako je např. dušnost) je **chirurgická**. Její podstatou je **uzávěr defektu septa síní a náhrada nebo plastika trikuspidální chlopně**.

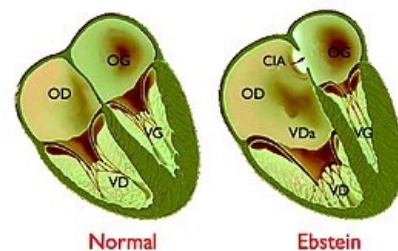
Odkazy

Související články

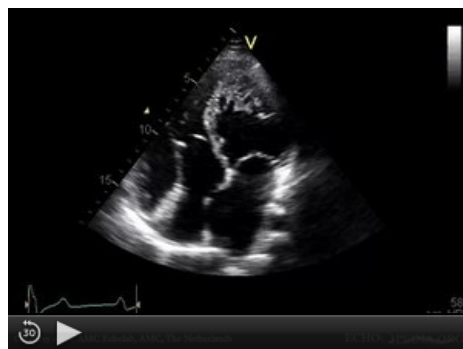- Vrozené srdeční vady
- Získané srdeční vady
- Srdeční šelesty

Použitá literatura

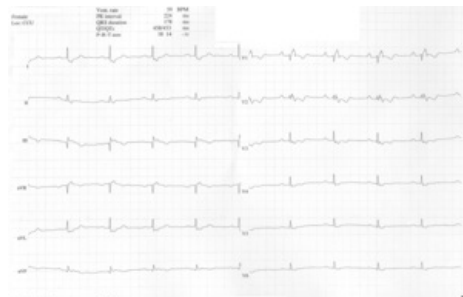
- ZELENKOVÁ, Jitka, Jan VEJVALKA a Dagmar HOLÁ, et al. *Pracovní text z Interní propedeutiky : Srdeční vady* [online]. [cit. 2011-03-22]. <http://int-prop.lf2.cuni.cz/zof/vysetreni/srdceva_n.htm#ea>.
- VANĚK, Ivan, et al. *Kardiovaskulární chirurgie*. 1. vydání. Praha : Karolinum, 2003. 236 s. ISBN 8024605236.
- HOLST, Kimberly A., Heidi M. CONNOLLY a Joseph A. DEARANI. Ebstein's Anomaly. *Methodist DeBakey Cardiovascular Journal*. 2019, roč. 2, vol. 15, s. 138, ISSN 1947-6108. DOI: 10.14797/mdcj-15-2-138 (<http://dx.doi.org/10.14797%2Fmdcj-15-2-138>).



Srovnání polohy trikuspidální chlopně u normálního srdce a u srdce s Ebsteinovou anomálií



K diagnostice se využívá echokardiografie



Změny na EKG