

Diferenciální diagnostika zvětšených mízních uzlin/PGS (VPL)



Tento článek je určen pro postgraduální studium Všeobecného praktického lékařství

Článek je součástí vypracovávaných atestačních otázek, jejichž seznam můžete najít na portálu Všeobecného praktického lékařství.

Zvětšení mízních uzlin

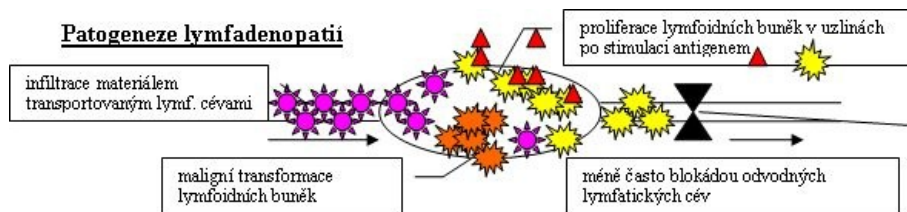
Lymfadenomegalie, lymfadenopatie, adenomegalie.

- náhodný nález při vyšetření, který může být příznakem řady závažných onem. – vždy k dovyšetření,
- vyšetřitelné fyzikálně jsou jen periferní uzliny (nuchální, krční, axilární, inguinální),
- ost. jako mediastinální (nitrohruďní), mezenterální a paraaortální (nitrobřišní), iliakální (pánevní) jsou vyšetřitelné až zobrazovacími metodami (UZ, CT, MRI, PET),
- adenomegalie může být provázena zánětem – lymfangoitidou,
- ověření jakékoli hmatné perzistující (> 1,5–2 cm) supraklavikulární, axilární, inguinální, nucheální uzliny.

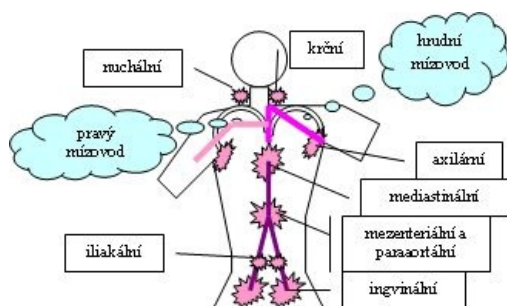
Etiologie – příčiny lymfadenopatií

- infekce:
 - virové (nejčastěji),
 - mononukleóza (krční uzliny), rubeola (nuchální),
 - (povšechné) virová hepatitis, herpetické infekce, adenoviry, HIV
 - bakteriální (v průběhu či po horečce, uzliny měkké, mohou být citlivé X výraznější bolestivost bývá při regionálním zánětu),
 - pyogenní infekce, TBC, syfilis, tularemie, brucelosa, listeria, chlamydie, nemoc z kočičího škrábnutí (bartonelloza),
 - mykotické - aktinomykoza, histioplazmoza,
 - protozoa - toxoplasma (asymptomatická lymfadenomegalie jako nejč. manifestace),
 - paraziti - filarioza.
- imunologické poruchy:
 - RA, SLE, dermatomyozitis, Wegenerova granulomatoza, Sjogren sy, přecitlivělost na phenytoin/hydralazin/karbamazepin, aj., sérová nemoc,
- nádory:
 - primární hematologické (hemoblastozy a maligní lymfomy),
 - akutní leukemie (ALL spíše než u myeloidní, kde spíše imponuje jako uzlina chlorom z lokální proliferace myeloblastů), CLL a Hodgkin (časný příznak), lymfoproliferace všech variant (NHL, mycosis fungoides, Waldenstrom. makroglobulinemie), amyloidoza, histiocytoza X – měkké nebolestivé často v paketech,
 - sekundární (meta solidních nádorů – často ca), většinou nebolestivé tuhé/kamenné (strážní uzlina; první napadená meta procesem = sentinelová) – meta kamkoli, přesto predilekční místa:
 - axila – ca prsu,
 - krk – nádory ORL, ca štítnice, plic, varlat nebo GIT (Virchowova uzlina nad levým klíčkem u ca žaludku),
 - ingviny – gynekol. tu, ca močového měchýře či penisu.
- strádavé choroby:
 - Gaucher (hereditární onemocnění metabolismu lipidů, spočívající v deficitu beta-glukosidázy, ukládání glukocerebrosidů ve slezině a v kostní dřeni, nemoc se projevuje anemií, leukopenií, trombocytopenií), Niemann-Pick (dědičné vrozené onemocnění s poruchou metabolismu fosfolipidů, postižen je enzym sfingomyelináza. Sfingomyelin a cholesterol se akumulují v játrech, slezině, v kostní dřeni a v mozku. Umírají do 4 let).
- jiná:
 - granulomatozní procesy (sarkoidoza), primární biliární cirhoza (chronické onemocnění jater, charakterizované postižením intrahepatálních žlučovodů a cholestázou), Castlemanova ch. (syndrom – benigní plasmocelulární hyperplazie uzlin. ve středním věku, zvětšení uzlin v mnoha lokalizacích, histologicky typické nakupení plasmatických buněk a hyalinóza),
 - vzácně při mechanickém uzávěru odvodných cest.

Patogeneze



Lokalizace



Vyšetření

Základním vyšetřením zjišťujeme

- anamnesticky:
 - chronologicky sled potíží,
 - měl-li již diagnostikován nějaký nádor,
 - expozice při cestování (endemické oblasti, zahraničí...), povolání (profesionální zemědělci – aktinomykozy, atd.), domácí zvířata, bydlení, možnost sexuálního přenosu (syfilis, ev. AIDS, rizikové chování...),
 - všeobecné celkové příznaky (horečka, noční pocení, svědění, pokles hmotnosti, únava a nevykonnost, artralgie a myalgie, bolesti), věk,
 - užívané léky,
- fyzikálně:
 - charakter uzlin – pohmatem lokalizované/generalizované zvětšení uzlin – v mládí fyziologicky hmatno více uzlin,
 - palpačně velikost, konzistenci (tvrdé u malignit, středně tvrdé u zánětu/sarkomu, měkké u bakter. infekcí/TBC), bolestivost (u zánětů), posunlivost (fixované ke spodině u malignit),
 - změny v drénované oblasti, kožní změny nad uzlinou,
- hledání infekčních ložisek, drobných poranění v drenované oblasti (na krku ORL vyš.),
- průvodní příznaky – ikterus ?, splenomegalie ?
- laboratorně:
 - KO+dif., FW, LDH, transaminázy,
 - ev. kostní dřeň,
- zobrazení: USG břicha, RTG hrudníku,
- dále podle výsledků, při podezření na:
 - infekci: hledáme původce – serologie, kultivace, intrakutánní test, PCR,
 - nádor: exstirpace uzliny k histologii, ev. i zmražení k násl. imunohistochemii, cytochemii, molekulárněbiologickému vyš. – i mimo uzlinové oblasti (může jít o lipom/fibrom/aterom/malignita pojivové tkáně) – (ev. biopsie tenkojehlová jen orientační – výjimečně), u nedostupných uzlin operace – riziko je převyšeno rizikem z nesprávné/oddálené léčby bez ověřené dg., staging, CT (v nemocnici)
- exstirpaci – obligátně u asympt. uzliny > 2 cm déle 4 týdnů, perzistující adenomegalie po lokální/celk. inf., při podezření na malignitu,
- imunologické onemocnění: imunologické vyšetření.

Diferenciální diagnostika

- infekce – bakteriální, virová (mononukleoza, zarděnky, chřipka, HIV), ev. parazitární,
- malignity – lymfom, leukemie, metastázy, ev. plazmocytom,
- systémová onem. – kolagenózy, chronická polyartritida, sarkoidoza,
- NUL při léčbě hydralazinem, phenytoinem,

dif-dg. podle lokalizace a průběhu.

Akutní zvětšení uzlin

- krčních – angina, zarděnky, mononukleoza, regionální bakteriální infekce, leukemie,
- axilární – regionální bakteriální infekce,
- hrudní – Hodgkin, bakteriální infekce,
- břišní – leukemie,
- inguinální – regionální bakteriální infekce, leukemie.

Subakutní/chronické zvětšení uzlin

- krčních – Hodgkin, mononukleosa, TBC, CLL, meta ca, Brillova-Symmersova n., retikulosarkom, Burkittův lymfom, Waldenströmová n., toxoplasma, tularemie, listerie, HIV,
- axilární – Hodgkin, CLL, Waldenströmová n., Brillova-Symmersova n., Burkitt. lymfom, meta ca, HIV,
- hrudní – malignity průdušek/jícnu, Hodgkin, TBC, Boeckova n., silikoza,
- břišní – Hodgkin, Bangova n. (bruceloza – brucela abortus, profesionální nákaza, ATB či CTX), Burkittův sarkom, TBC, Boeckova n. (sarkoidóza, benigní lymfogranulomatóza), meta ca,
- inguinální – regionální bakteriální inf., Hodgkin, Brillova-Symmersova n., Burkittův sarkom, centrocytom, HIV.

Virchowova signální uzlina

- zvětšená supraklavikulární uzlina za sternálním koncem klavikuly upozorňuje na ca GIT – nejč. meta ca žaludku.

Terapie adenomegalie

- Th. vyvolávajícího onemocnění,
- lokální th. – obklady – úleva při bolestivých zánětlivých onem.,
- nezahajovat naslepo ATB atd.,
- u objemné nádorové lze zvážit RT.

Prognóza

- U nemocných < 30 let... benigní v 80%,
- u nemocných > 50 let... benigní jen ve 40%.

Odkazy

Související články

- Uzlinový syndrom.
- Diferenciální diagnostika zduření krčních uzlin/PGS (VPL)

Použitá literatura

- GESENHUES, S a R ZIESCHÉ. *Vademecum lékaře*. 1. české vydání. Praha : Galén, 2006. ISBN 80-7262-444-X.
- CLASSEN, Meinhard. *Diferenciální diagnóza ve schématech*. 1. vydání. Praha : Grada, 2003. ISBN 80-247-0615-6.