

# Dětská mozková obrna

**Dětská mozková obrna** (DMO, angl. *cerebral palsy*) je trvalá **neprogredující porucha hybnosti** provázená abnormálním svalovým napětím a abnormální posturou. Jedná se o nenakažlivé, nedědičné onemocnění, které vzniká na podkladě jednorázového **poškození mozkové tkáně** (nejčastěji hypoxií). Je charakteristické poruchou vývoje motorických oblastí mozku nebo jejich jiným poškozením v raném stádiu vývoje. DMO je následkem prenatalní, postnatální nebo raně postnatálního poškození vyvíjejícího se mozku. K poruše hybnosti se mnohdy připojuje epilepsie, poruchy citlivosti, smyslů (např. zrakové postižení) a vnímání, poruchy učení, kognice, komunikace, chování nebo mentální retardace. DMO je neurovývojovou poruchou, jejíž projevy se v průběhu vývoje většinou mění.

DMO patří do skupiny vývojových onemocnění, protože vzniká na základě širokého spektra abnormalit vyvíjejícího se CNS. Různé etiologie působící na různá vývojová stadia mohou vést ke stejnému klinickému obrazu a naopak obdobná etiologie může vyvolat odlišné následky.

Léčba DMO je komplexní, multioborová a dlouhodobá. Jejím cílem není vyléčení nebo dosažení normálního stavu, ale zvětšení funkčnosti, zlepšení schopností a udržování zdraví ve smyslu lokomoce, kognitivního vývoje, sociální integrace a nezávislosti. Úspěch terapie závisí na její včasnosti a intenzitě.

**⚠ Pozor! Nezaměňovat s poliomyelitis anterior acuta, tzv. dětskou přenosnou obrnou!**

## Klasifikace

- podle anatomické topografie postižení:
  - mono-, hemi-, di-, kvadraparetická forma;
- podle patofyziologického typu hybné poruchy:
  - spastické formy a nespastické formy: s dyskinezami, dystoniemi, hypotonií, ataxií.<sup>[1]</sup>

## Epidemiologie

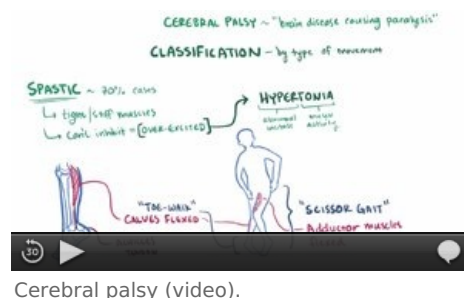
Incidence DMO je asi 2:1000 živě narozených dětí. Riziko roste nepřímo úměrně s gestačním stářím při porodu.<sup>[2]</sup>

## Etiologie

Hybnou poruchu při dětské mozkové obrně způsobuje postižení supraspinálních hybných center, kortikospinálních traktů, segmentálních spinálních okruhů a muskuloskeletárního systému.<sup>[1]</sup>

Může vzniknout během jednoho ze čtyř následujících období:

- V těhotenství (prenatální etiologie) – intrauterinní infekce, léky nebo placentární dysfunkce;
- Při porodu (perinatální etiologie) – hlavně u vícečetných těhotenství, hypoxie, hemoragie, hypoglykémie, meningitida;
- V prvních měsících života dítěte (postnatální etiologie) – trauma, encefalopatie, encefalitida;
- Popř. velmi nízká porodní hmotnost.



V prvním a druhém trimestru vznikají poruchy vývoje CNS. Na začátku třetího trimestru to je periventrikulární leukomalácie (PVL) a intraventrikulární hemoragie (IVH). Ke konci třetího trimestru vznikají léze kortikální, subkortikální a léze hluboké mozkové šedi.<sup>[1]</sup>

- Bilaterální spastické a dyskinetické formy – hypoxicko-ischemická léze mozku.
- Diparéza – periventrikulární leukomalacie u předčasně narozených dětí.
- Spastická hemiparéza zralých novorozenců – infarkt a. cerebri media, periventrikulární glióza.
- Spastická hemiparéza nezralých novorozenců – periventrikulární porencefalie v důsledku intraventrikulárního krvácení.
- Dyskinetická forma – hypoxicko-ischemické poškození v oblasti thalamu a bazálních ganglií (dětí po 32. týdnu těhotenství).
- Atetoidní forma – neonatální hyperbilirubinémie s jádrovým ikterem (velmi vzácná).
- Ataktická forma – většinou neznámá příčina, ev. strukturální porucha mozečku.<sup>[2]</sup>

## Klinické příznaky

- forma: spastická, dyskinetická nebo ataktická;
- distribuce: bilaterální – diparéza, kvadraparéza, unilaterální – hemiparéza;
- míra postižení: škála GMFCS I – V (*Gross Motor Function Classification System*) – funkční test pro hodnocení

míry a následných změn v hrubé motorice pomocí standardních volných pohybů (volní hybnost, chůze a sed); MACS (*The Manual Ability Classification System*) – test manuálních schopností;

- komorbidita: epilepsie, mentální retardace, smyslové poruchy.<sup>[1]</sup>

- Spasticita: abnormálně zvýšený svalový tonus, zvýšené svalové reflexy, pozitivní pyramidové jevy, abnormální pohyby a držení (pes equinus, vnitřní rotace a addukce v kyčlích, pronace a flexe předloktí), vznik kontraktur.
- Dystonie: abnormální trvalé svalové kontraktury, které vedou k abnormálnímu dystonnímu držení a abnormálním pohybům (flexe, pronace zápěstí s nataženými prsty nebo torzí trupu).
- Atetóza: generalizované, nekoordinované, přehnané, mimovolní hyperkinetické pohyby, normální nebo snížený svalový tonus.
- Ataxie: dysmetrie nebo intenční tremor horních končetin, ataxie chůze a stoje – postižení dolních končetin a trupu (stoj a chůze o široké bazi, kolébavá chůze).<sup>[2]</sup>

## Spastické formy DMO

### Diparetická forma (někdy označována jako paraparetická)

- Nejčastější (1/3 postižených).
- Symetrické postižení obou dolních končetin (slabší, méně vyvinuté).
- Nápadný nepoměr mezi vzrůstem trupu a dolních končetin.
- Svalová hypertonie, zkraty svalů – vadné držení dolních končetin i pánve.
- Může být lehká až střední mentální retardace.

### Hemiparetická forma

- Druhá nejčastější.
- Postižené končetiny slabší a zpravidla kratší ve srovnání s druhostrannými.
- Skoro vždy více postižena horní končetina.
- Typické postižení charakterizováno paží přitaženou k trupu, je pokrčena až úplně ohnutá v lokti, předloktí otočeno hřbetní stranou vzhůru, ruka ohnuta směrem do dlaně a uchýlena směrem k malíkové straně.
- Častý je výskyt epilepsie, případně může být i senzitivní deficit a mentální retardace.

### Kvadruparetická forma

- Těžší forma diparetické formy.
- Obrnou postiženy všechny 4 končetiny.
- Přítomna je i epilepsie a mentální retardace či poruchy učení.

## Dyskineticko-ataktické formy DMO

- Cca 10-15 % případů DMO.
- Epilepsie je u těchto forem vzácná.
- Převládá-li choreo-atetóza, bývá normální inteligence, ale slovní vyjadřování ztěžuje těžká dysartrie.
- Převládá-li dystonie nebo ataxie, častěji je přítomna i mentální retardace.

Onemocnění je často kombinací více forem DMO.

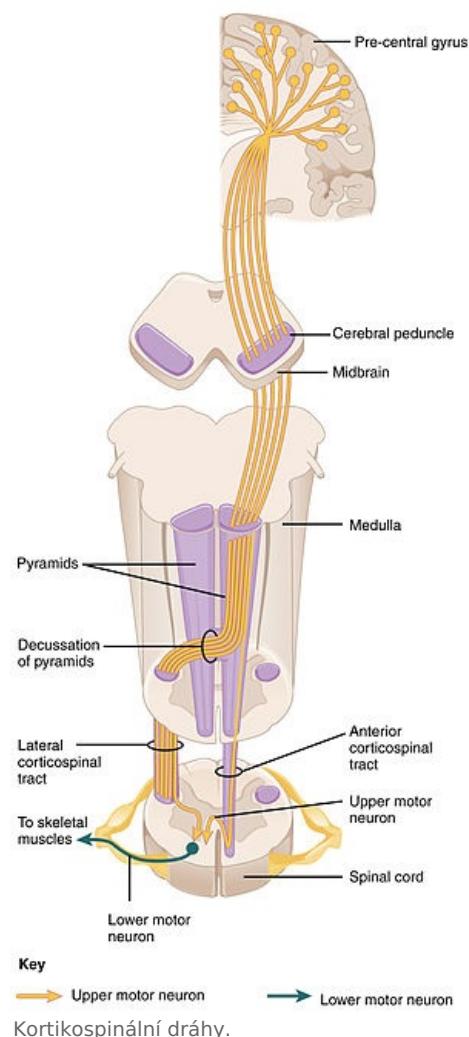
## Diagnostika

- DMO je **klinická** diagnóza; **definitivně stanovena je až po 3. roce věku** (při nezralosti CNS jsou projevy nespecifické).
- Vyšetření k objasnění etiologie:
- UZ mozku, MR mozku;
- koagulace (protein C a S, homocystein, APC rezistence) – při prokázaném infarktu;
- EEG; vyšetření zraku a sluchu;
- genetické vyšetření – u lissencefalie.<sup>[2]</sup>

## Diferenciální diagnostika

Pro DMO svědčí hlavně stabilní klinický nález **bez progresu postižení**. Pro stanovení rozsahu je důležité zobrazovací vyšetření (CT, MRI). Progrese postižení ukazuje spíše na neurodegenerativní či neurometabolické postižení. Pomalu rostoucí tumor CNS.

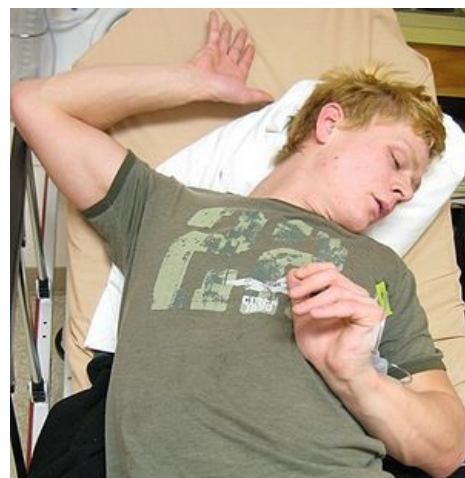## Terapie



DMO je choroba, která se **nedá vyléčit**. Dá se však pomocí léčby dosáhnout **zlepšení** podmínek a životních možností dítěte, což většinou příznivě ovlivňuje kvalitu jeho života. Lékařské pokroky posledních let a hlavně pokroky v léčbě postižených s DMO vedly k tomu, že dnes již mnozí z těch, kteří byli včas a správně léčeni, mohou vést téměř normální život. Ani dnes ještě neexistuje nějaká standardní léčba, která by byla u všech pacientů dostatečně účinná. Lékař, který léčí pacienta s DMO, je víceméně závislý na řadě specializovaných odborníků, s jejichž pomocí nejprve správně určí a stanoví individuální poruchy a pak jim přizpůsobí celý terapeutický program. V současné době probíhá také několik klinických studií na aplikaci kmenových buněk z pupečníkové krve.

### Léčebný plán může zahrnovat:

- Rehabilitaci – zlepšení kontroly lokomoce i posturálního držení pomocí stimulačních a facilitačních technik (např. Vojtovou metodou), nejprve odborníky, posléze instruovanými rodiči.
- Antiepileptika.
- Myorelaxans u spastických forem.
- Dlahy pro svalovou nerovnováhu.
- Operační léčbu – ortopedické korekce (mezi 6. a 10. rokem), například u diparetické formy **selektivní dorzální rizotomie** (částečné přetěti zadních míšních kořenů ve výši L2).
- Protetické pomůcky.
- Aplikaci botulotoxinu.
- Speciální péči a výchovu od předškolního věku.



Léky indukovaná dystonie.

## Odkazy

### Související články

- Vojtova metoda • Metoda manželů Bobathových • Hipoterapie
- Pyramidové jevy

### Externí odkazy

- Neurologie pro praxi 4/2011: Dětská mozková obrna (<https://www.neurologiepropraxi.cz/magno/neu/2011/mn4.php>)

### Použitá literatura

1. KRAUS, Josef. Dětská mozková obrna. *Neurol. praxi* [online]. 2011, roč. 12, vol. 4, s. 222-224, dostupné také z <<https://www.neurologiepropraxi.cz/pdfs/neu/2011/04/02.pdf>>.
  2. MUNTAU, Ania Carolina. *Pediatric*. 4. vydání. Praha : Grada, 2009. s. 521-523. ISBN 978-80-247-2525-3.
- AMBLER, Zdeněk. *Základy neurologie*. 6. vydání. Praha : Galén, 2006. 351 s. ISBN 80-7262-433-4.
  - NEVŠÍMALOVÁ, Soňa, Evžen RŮŽIČKA a Jiří TICHÝ, et al. *Neurologie*. 1. vydání. Praha : Galén, 2002. 368 s. ISBN 80-7262-160-2.
  - KRAUS, Josef. Dětská mozková obrna. *Neurol. praxi* [online]. 2011, roč. 12, vol. 4, s. 222-224, dostupné také z <<https://www.neurologiepropraxi.cz/pdfs/neu/2011/04/02.pdf>>.