

Cushingův syndrom

Cushingův syndrom vzniká dlouhodobým nadměrným působením **vyšokých hladin kortizolu** v organismu.

 *Podrobnější informace naleznete na stránce Glukokortikoidy.*

Takzvaná Cushingova trias je reakce oběhu na nitrolební hypertenzi

Etiopatogeneze

Podle toho, zda je Cushingův syndrom vázaný na vysoké nebo nízké hladiny ACTH, dělíme jej na ACTH-dependentní a ACTH-independentní, což má smysl v diagnostice a v terapii.

- **ACTH dependentní Cushingův syndrom** (sekundární Cushingův syndrom).
 - **Centrální Cushingův syndrom**: zvýšená tvorba ACTH v hypofýze nejčastěji adenomem hypofýzy (někdy označováno jako **Cushingova nemoc**), což způsobí abnormálně vysokou stimulaci nadledvin.
 - **Ektopický Cushingův syndrom**: paraneoplastická produkce ACTH, nejčastěji malobuněčným plicním karcinomem nebo bronchiálním karcinoidem.
- **ACTH independentní Cushingův syndrom** (primární Cushingův syndrom).
 - **Periferní Cushingův syndrom** je nadprodukce glukokortikoidů v kůře nadledvin způsobená nejčastěji unilaterálním tumorem nadledviny (adenomem nebo karcinomem), vzácně je postižení bilaterální.
 - **Iatrogenní Cushingův syndrom** při dlouhodobé terapii glukokortikoidy.

Projevy

Cushingova choroba má mnoho projevů daných nadměrnou koncentrací kortikosteroidních hormonů v těle.

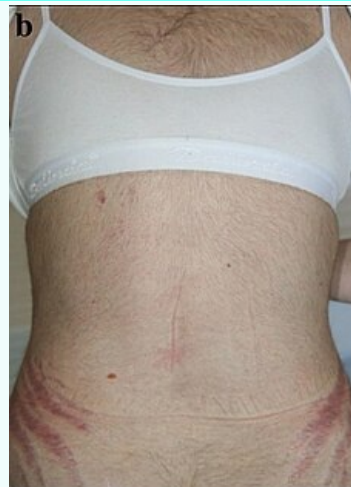- **Centrální obezita**: Dochází k zvýšení chuti k jídlu a tělesné hmotnosti, vzniká obezita s maximem tuku v oblasti břicha a obličeje, naopak končetiny bývají velmi tenké (atrofie svalstva). Obličej má charakteristický kulatý tvar (**měsícovitý obličej**), na krku se zvýšeně ukládá tuk (**buffalo hump**). Nemocný může mít tak vzhled kaštanového panáčka (hubené končetiny, zvětšené břicho a obličej)
- **Kůže**: Na kůži břicha vznikají strie v důsledku snížené odolnosti kůže (glukokortikoidy snižují tvorbu kolagenu). Strie mají purpurovou barvu. Kůže je atrofická (pergamenová kůže), snadno se zraňuje a jsou charakteristické i opakované kožní infekce a podkožní krvácení.
- **Kosti**: Vysoké hodnoty glukokortikoidů snižují proliferaci osteoblastů (tím hustotu kostní hmoty), aktivuje se osteoresorpce a vzniká osteoporóza.
- **Metabolismus glukózy**: Rozvíjí se inzulinorezistence až diabetes mellitus 2. typu. Též může vzniknout tzv. *časný steroidní diabetes*, který obvykle po vysazení kortikoidů vymizí.^[1]
- **Metabolismus bílkovin**: Kortizol působí katabolicky v metabolismu bílkovin, dochází ke **steroidní myopatii** (svalové bolesti a svalové atrofie), která postihuje zejména pletencové svalstvo.
- **Krevní tlak**: Sekundární arteriální hypertenze – díky nadbytku kortizolu se aktivují mineralokortikoidní receptory a zároveň se zvýší citlivost cévních stěn na presorické působky.
- **Psychika**: Deprese, poruchy koncentrace a paměti, únava, emoční labilita.
- **Další příznaky**: Snížené libido u obou pohlaví, u žen se navíc mohou projevit **androgenní změny** (hirsutismus, poruchy menstruace až amenorea, neplodnost, akné). Pokud se vysoká hladina kortikoidů v těle navíc zkombinuje s užíváním protizánětlivých léků s kyselinou acetylsalicylovou, hrozí výrazné riziko vzniku žaludečních vředů.

Diagnostika

- Laboratorně stanovením odpadů volného kortizolu v moči za 24 hod,

Cushingův syndrom

Cushing's syndrome



Zvýšené ochlupení a zarudlé strie typické u Cushingova syndromu

Rizikové faktory adenomy hypofýzy

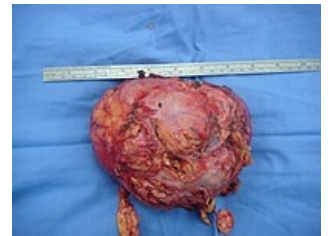Klasifikace a odkazy

MKN	E24 (https://mkn10.uzis.cz/prohlizec/E24)
MeSH ID	D003480 (https://www.medvik.cz/bmc/link.do?id=D003480)
OMIM	219090 (https://omim.org/entry/219090)
MedlinePlus	000410 (https://medlineplus.gov/ency/article/000410.htm)
Medscape	endogenní – 2233083 (https://emedicine.medscape.com/article/2233083-overview), iatrogenní – 117365 (https://emedicine.medscape.com/article/117365-overview)

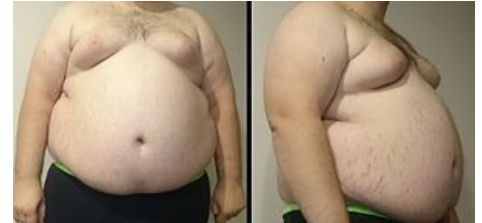- vyšetření sérového kortizolu,
- dexametazonový test (silnější k odlišení centrální a periferní formy),
- MRI (diagnostika adenomu).

Léčba

- **Adenomy hypofýzy**
 - Neurochirurgická terapie: odstranění adenomu hypofýzy.
 - Stereotaktická radiační léčba (při neúspěšné chirurgické terapii): Leksellův gama nůž.
- **Inhibice steroidogeneze:** ketokonazol, metyrapone.
- **Ektopický (paraneoplastický) Cushingův syndrom:** odstranění primárního tumoru.
- **Primární (periferní) Cushingův syndrom:** adrenaektomie (u bilaterálního poškození bilaterální adrenaektomie se léčí hypokortikalismus suplementací glukokortikoidů), event. kombinovaná chemoterapie.
- **Iatrogenní Cushingův syndrom:** není-li to nezbytné, přestat podávat vysoké dávky kortikoidů, nebo je alespoň snížit. To samozřejmě platí za předpokladu, že lékař u daného pacienta vyhodnotí nežádoucí účinky kortikoidů jako významnější než jsou jejich účinky prospěšné.

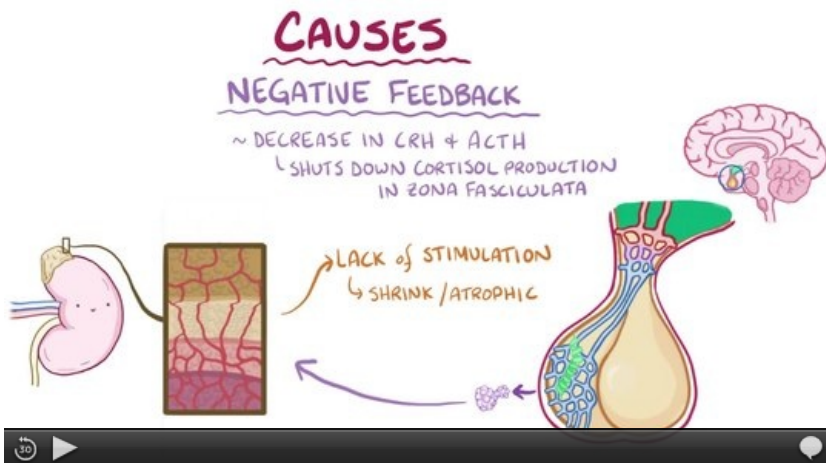


15 cm veliký nádor nadledviny



Centrální obezita a strie na břiše

Video



Video v angličtině, definice, patogeneze, příznaky, komplikace, léčba.

Odkazy

Související články

- Adenom hypofýzy
- Connův syndrom
- Glukokortikoidy
- Vyšetření funkce hypofýzy
- Endokrinní hypertenze

Zdroj

- ŠTEFÁNEK, Jiří. *Medicína, nemoci, studium na 1. LF UK* [online]. [cit. 14. 4. 2011]. <<https://www.stefajir.cz/index.php?q=cushinguv-syndrom>>.

Použitá literatura

- NEČAS, Emanuel. *Patologická fyziologie orgánových systémů. Část 2.* 2. vydání. Praha : Karolinum, 2009. 760 s. ISBN 978-80-246-1712-1.
- SOUČEK, Miroslav, Jindřich ŠPINAR a Petr SVAČINA. *Vnitřní lékařství pro stomatology.* 1. vydání. Praha : Grada, 2005. 380 s. s. 271-272. ISBN 80-247-1367-5.
- ČEŠKA, Richard, et al. *Interna.* 1. vydání. Praha : Triton, 2010. 855 s. s. 327-329. ISBN 978-80-7387-423-0.

Reference

1. SIMMONS, Lisa R., Lynda MOLYNEAUX a Dennis K. YUE. Steroid-Induced Diabetes: Is It Just Unmasking of Type 2 Diabetes?. *ISRN Endocrinology*. 2012, roč. ?, vol. 2012, s. 1-5, ISSN 2090-4649. DOI: 10.5402/2012/910905

(<http://dx.doi.org/10.5402%2F2012%2F910905>).