

Centrální žilní vstup

Tento článek pojednává o obecné problematice. O pediatrikách katetrizacích pojednává článek Kanylace centrální žíly (pediatrie).

Centrální žilní vstup je přístup do povodí horní nebo dolní duté žíly kanylací některého velkého přítoku. V některých případech lze kanylovat centrální řečiště i přes periferní žíly na HK.

Indikace vstupů

Centrální žilní vstup je nejčastěji potřeba pro zavedení **centrálního žilního katetru (CŽK)**. Přibližně 8 % hospitalizovaných pacientů potřebuje v průběhu hospitalizace zavedení CŽK.

Dalšími důvody může být:

- inserce kaválního filtru,
- zavedení Swan-Ganzova katetru,
- zavedení kardiostimulátoru,
- stenting žíly,
- venózní trombolýza,
- kanylace pro mimotělní oběhovou podporu.

Indikace CŽK

- Zajištění spolehlivého **dlouhodobého žilního vstupu** s možností aplikace vysokých objemů,

Pro rychlou aplikaci velkých objemů, např. při hrazení masivních krevních ztrát, je lépe použít více širokých periferních kanyl, neboť standardní centrální žilní katetr je příliš dlouhý a klade odpor podávaným tekutinám. Alternativou je použití speciálního vysokoprůtokového (tzv. high-flow) katetru nebo dialyzačního katetru.

- **velké objemové náhrady** (v delším časovém horizontu),
- aplikace **parenterální výživy**,
- podávání **katecholaminů** či **intravenózních antihypertenziv**,
- podávání **látek dráždících žilní stěnu** (cytostatika),
- aplikace **vysokoosmolárních roztoků**,
- **mimotělní metody** eliminační (dialýza, plazmaferéza, CRRT, hemoperfuze) a jiné (ECMO) (nutný speciální typ katetru),
- **nedostatečný periferní vstup** či nemožnost periferní kanylace,
- sledování **centrálního žilního tlaku**,.

Kontraindikace

Jsou **vždy relativní** – je třeba vážit přínos versus riziko, ideálně se kontraindikaci pokusit před punkcí odstranit (korekce srážlivosti, použití USG, přivolání zkušenějšího lékaře, volba jiného místa vpichu, ...). Mezi kontraindikace patří:

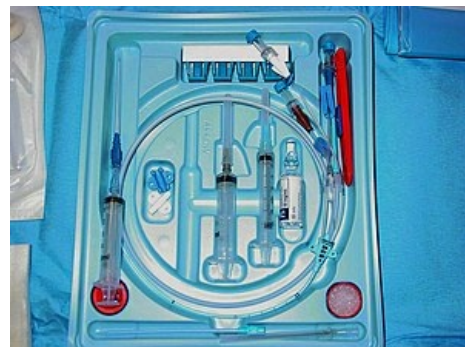
- porucha hemostázy (koagulopatie, trombocytopenie) (lépe volit přístup do komprimovatelné žíly, tj. v. jugularis či v. femoralis, punktovat pod USG kontrolou),
- obtíže v místě vpichu:
 - infekce, poranění, anatomické abnormality,
 - trombóza v punktované žíle,
 - další intravenózní struktura (jiný katetr, kardiostimulátor, ...),
- malá zkušenost lékaře a ošetřujícího personálu.

Historie

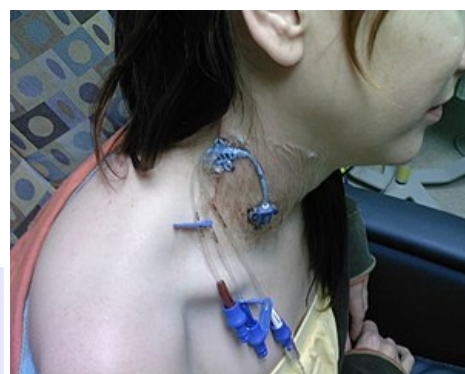Historie žilních katetrů pro zajímavost ;) (pro více informací rozbalte)

Expand

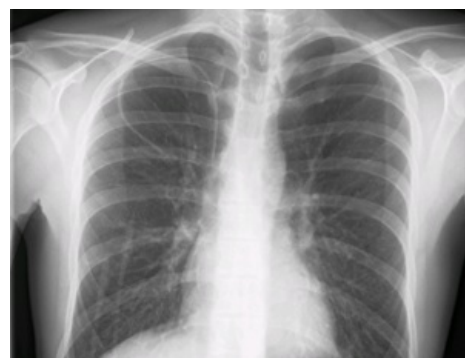Topografie, přístupy



Obr. 1: Pomůcky pro centrální kanylaci



Obr. 2: Zavedený centrální žilní katétr

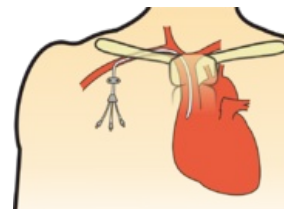


Obr. 3: Skiagrafická kontrola zavedení katétru do podklíčkové žíly

Místo vpichu je voleno individuálně dle situace, výhod a nevýhod daného přístupu v kontextu pacienta a zkušeností lékaře. Nejčastější způsob zavedení je Seldingerovou technikou, tzn. punkce žíly jehlou, zavedení drátěného vodiče skrz jehlu, odstranění jehly, dilatace kanálu plastovým dilatátorem nasunutým po vodícím drátu, zavedení katétru.

Lze použít přístup přes:

- **v. subclavia** – komfortní pro pacienta, vhodné pro dlouhodobé vstupy, žíla nekolabuje ani při hypovolemii, špatně komprimovatelné při krvácivých komplikacích, riziko PNO;
- **v. jugularis interna** – nižší riziko PNO a malpozice;
- **v. femoralis** – vhodný jako urgentní vstup, větší riziko infekčních komplikací a horší pro ošetrovatelskou péči;
- **žíly na paži** – lze využít pro periferní vstup do centrálního řečiště.



Obr. 4: schéma zavedení katétru do v. subclavia

Výhody, nevýhody, indikace, kontraindikace a provedení konkrétních přístupových míst (pro **Expand** více informací rozbalte)

Typy centrálních žilních katetrů

Vzhledem k předpokládanému užití katétru se využívají různé techniky či typy katetrů. Pro krátkodobé použití se využívají **netunelizované katetry** (standardní katetr na Obr. 1, 2 a 4). Specifickými typy netunelizovaných katetrů jsou katetry **hemodialyzační** (tuhé, dvě lumen, Obr. 5) a **sheathy** využívané pro zavádění dalších intraluminálních nástrojů.

Dlouhodobé a střednědobé vstupy

Při dlouhodobém použití centrálního žilního vstupu se zavádí různé typy permanentních katetrů. Nejčastějšími typy jsou PICC, katetry tunelizované a podkožní porty.

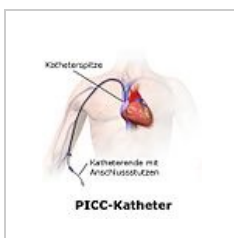
PICC (*peripherally inserted central catheter*) je periferně zavedený centrální žilní katetr (viz Obr. 6). Zavádí se do periferních žil předloktí, například v. mediana cubiti. Výhodou je možnost střednědobého (3–12 měsíců) podávání léčiv a absence rizik typických pro zavádění centrálních katetrů (punkce tepny, pneumothorax). Nevýhodou je vysoké riziko malpozice či selhání zavedení a vysoká četnost infekčních komplikací.

Při implantaci **tunelizovaného katetru** (např. Broviac, Hickman, schéma viz Obr. 7) se zavede standardní centrální katetr příslušným přístupem, dále je však v podkoží tunelován a vychází z podkoží po prodlouženém krytém kanálu. Obvykle je zajištěn manžetou, která do podkoží proroste. Takto je chráněn proti zanesení infekce do řečiště a lze používat až v řádu jednotek let.

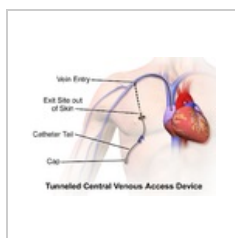
Zavedení **centrálního žilního portu** (Obr. 8, 9 a 10) umožňuje ještě delší čas užívání (několik let) oproti předchozím modalitám. Centrální žilní katetr je napojen na port, který je implantován do podkožní kapsy, obvykle na hrudní stěně.



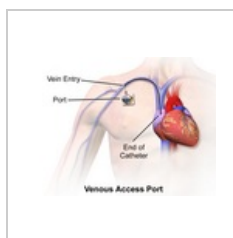
Obr. 5: Krátkodobý hemodialyzační katetr




Obr. 6: PICC



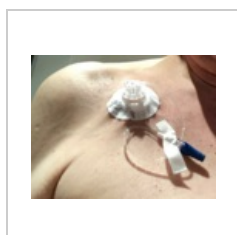
Obr. 7: Tunelizovaný CŽK



Obr. 8: Centrální žilní port



Obr. 9: Port a portová jehla



Obr. 10: Podání infuze pomocí podkožního portu zavedením portové jehly

Postup, provedení

Příprava

Před vlastní punkcí je třeba zajistit dostatečnou přípravu, zahrnující podepsání informovaného souhlasu a vysvětlení průběhu zákroku pacientovi při vědomí, monitoraci a vhodné polohování. **Trendelenburgova poloha** usnadňuje punkci (naplnění krčních a podklíčkových žil), CAVE! u pacientů se zvýšeným nitrolebečním tlakem tato poloha nitrolebeční tlak ještě zvyšuje! Dále také není vždy tolerována obézními či kriticky nemocnými pacienty. Tato poloha také snižuje riziko vzduchové embolie. Je třeba vybrat vhodné místo vpichu, případně si předem objasnit topografii místa vpichu pomocí ultrazvuku. Dle místních zvyklostí se katetr před použitím proplachuje sterilním roztokem, aby nezpůsobil při špatném zavedení vzduchovou embolii.

Antibiotická profylaxe není považována za standardní postup.

Použití ultrazvuku

Ultrazvuková monitorace lze využít pro zobrazení možných míst vpichu před kanylací. Při vlastní kanylaci ultrazvuková kontrola snižuje riziko komplikací a zrychluje čas potřebný ke kanylaci. Při nemožnosti využití ultrazvuku pro kanylaci se užívá topografických „landmarks“ dle výše zmíněných popisů. Po úspěšné kanylaci lze pomocí ultrazvuku předběžně kontrolovat pozici hrotu katetru či případné komplikace (pneumothorax, arteriální punkce).

Postup vlastní punkce

Tato kapitola popisuje obecný přístup do cévního řečiště u netunelizovaných katetrů.

Postup krok za krokem (pro více informací rozbalte)

Expand

Kontrola pozice špičky katetru

S odstupem kontrolujeme pozici hrotu a postpunkční komplikace (pneumothorax) standardně pomocí RTG. Rutinní radiodiagnostika není třeba pro femorální katetry a některé studie zpochybňují i její využití pro nekomplikovanou punkci právě VJl.

Ideální umístění špičky katetru je předmětem diskusí a závisí na použitém punkčním místě. Měla by být umístěna ve velké cévě (horní nebo dolní dutá žíla) a nezasahovat do pravé síně. Příliš hluboké zavedení může způsobit perforaci stěny a následnou tamponádu, případně trvající arytmii. Špatná poloha katetru může také vést k misinterpretaci hodnot centrálního žilního tlaku. Prof. Ševčík ve své učebnici proto doporučuje pozici špičky katetru v kavo-atriální punkci ^[2]. Kontrola může odhalit malpozici například se špičkou katetru vzestupně ve VJl při kanylaci v. subclavia.

Specifické typy katetrů

V případě dlouhodobých vstupů se preferuje tunelizování, tedy prodloužení podkožního průběhu kanylačního kanálu, případně implantace podkožního portu, jak popisuje kapitola výše. V těchto případech probíhá vlastní kanylace obdobně, ale dále je vytvořen podkožní kanál pro průběh katetru, případně kapsa, do které se ukládá sterilně podkožní port.

Obdobným postupem se také zavádějí zaváděcí porty například pro inserci kaválních filtrů.

Odstranění katetru

Při odstraňování katetru je třeba dbát na následující:

- odstranění katetru ve vhodné pozici (například reversní Trendelenburgova – zvýšená hlava) a při výdechu pro prevenci vzduchové embolie,
- odeslání špičky katetru na mikrobiologické vyšetření,
- desinfekce a sterilní krytí rány.

Péče o zavedený katetr

Vzhledem k rizikům spojeným s centrální žilní kanylací je třeba dbát o:

- pravidelné kontroly a převazy místa vpichu,
- veškeré manipulace s katetrem provádět asepticky,
- při jakýchkoli známkách infekce místa vpichu katetr odstraníme.

Komplikace

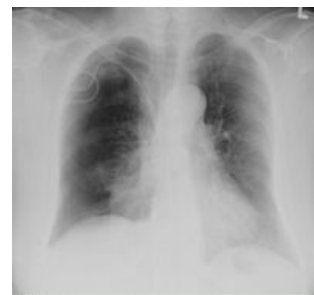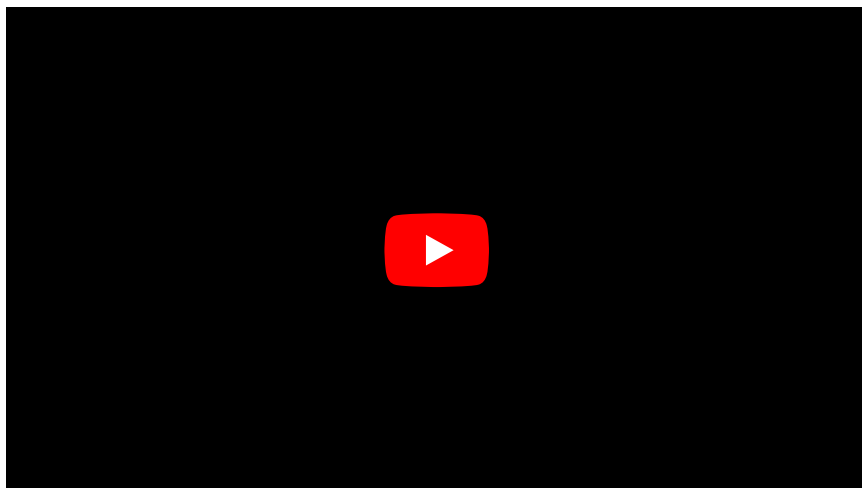
Komplikace během kanylace

punkce arterie (následný hematoma s kompresí žíly a ztíženou nebo nemožnou punkcí), žilní hematoma, natržení punktované žíly, poranění pleury a pneumotorax, poranění d. thoracicus, poranění přilehlých nervů, neúspěšná kanylace, arytmie vyvolané vodícím drátem.

Komplikace již zavedeného katetru

infekce (catheter-related bloodstream infections) vč. katérové seps, trombóza žíly.

Videogalerie



RTG pneumothorax vpravo,
iatrogně při zavádění CŽK

Odkazy


Reference

1. TAYLOR, B L a I YELLOWLEES. Central venous cannulation using the infraclavicular axillary vein. *Anesthesiology* [online]. 1990, vol. 72, no. 1, s. 55-8, dostupné také z <<https://www.ncbi.nlm.nih.gov/pubmed/2297133>>. ISSN 0003-3022.
2. ŠEVČÍK, Pavel, et al. *Intenzivní medicína*. 3. vydání. Galén, 2014. 1195 s. s. 157–161. ISBN 9788074920660.

Související články

- Zajištění žilního přístupu
- Arteriální katetr
- Kanylace tepny
- Kanylace periferní žíly
- Seldingerova technika

Externí odkazy

-  **AKUTNE.CZ** Zajištění kriticky nemocného pacienta – Centrální žilní katetr (<http://www.akutne.cz/index.php?pg=vyukove-materialy--rozhodovaci-algoritmy&tid=84>)
- Centrální žilní kanylace (<http://www.zelenahvezda.cz/clanky-a-studie/odborne-clanky/centralni-zilni-kanylace>)
- Centrální žilní katetry (<http://www.msm.cz/download/czk.pdf>)
- Zentralvenöser Katheter (<http://www.medizin.uni-halle.de/index.php?id=28>)
- Přednáška o dlouhodobých a střednědobých vstupech (<http://www.onhb.cz/Data/files/PICC%20a%20midline.pdf>) na stránkách Nemocnice Havlíčkův Brod

Použitá literatura

- DOEFFINGER, Joachim a Franz JESCH, et al. *Intensivmedizinisches Notizbuch*. 4. vydání. Wiesbaden : Abbott GMBH, 2002. ISBN 3-926035-35-8.
- HEFFNER, Allan C, et al. *Overview of central venous access* [online]. UpToDate, Poslední revize 2018-11-27, [cit. 2020-02-06]. <<https://www.uptodate.com/contents/overview-of-central-venous-access>>.
- ČIPEROVÁ, Radka. *Péče o pacienta s centrálním žilním katétrem* [online]. Hradec Králové : Lékařská fakulta Univerzity Karlovy v Hradci Králové, 2017, dostupné také z <<https://is.cuni.cz/webapps/zzp/download/130220907>>. bakalářská práce