

Balzerova nekróza

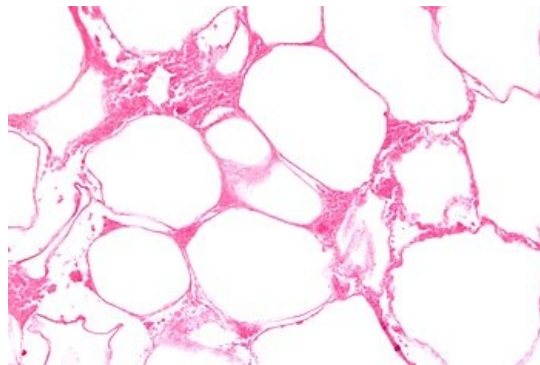
Balzerova nekróza je nekróza tukové tkáně způsobená enzymem lipázou.

Příčina vzniku

Při akutní hemoragické nekróze pankreatu pronikají aktivované pankreatické enzymy do okolních struktur (omenta, mezenteria) nebo také do vzdálenějších míst hematogenní cestou. V důsledku toho dochází k nekrózám.

Vzhled

Balzerovy nekrózy mají vzhled různě velkých žlutobílých ložisek. Někdy mohou být také křídovitého vzhledu.



Nekróza tukové tkáně – histologie

Charakteristika

Jedná se o nekrózu vznikající intracelulárním štěpením tuků lipázami na glycerol a mastné kyseliny. Mastné kyseliny poté vazbou s kalciovými ionty vytvářejí vápenatá mýdla. Tento pochod tedy může vést k hypokalcémii. Časem dochází k vazivovému opouzdření nekróz.

Při běžném histologickém zpracování se vápenatá mýdla nevymyjí jako normální tukové kapénky, jsou tedy posléze barvitelné hematoxylinem-eosinem jako světle růžové okrsky.

Odkazy

Související články

- Akutní nekróza pankreatu
- Akutní pankreatitida (laboratorní diagnostika)
- Akutní nekróza pankreatu/kazuistika
- Chronická pankreatitida
- Chronická pankreatitida (laboratorní diagnostika)

Použitá literatura

- POVÝŠIL, Ctibor, Ivo ŠTEINER a Pavel DUŠEK, et al. *Speciální patologie*. 2. vydání. Praha : Galén, 2007. 430 s. ISBN 978-807262-494-2.