

Atopický ekzém

Atopický ekzém (atopická dermatitida) je chronické, recidivující, svědivé kožní onemocnění. V důsledku snížení lipidové kožní bariéry dochází ke zvýšeným ztrátám vody a snížení hydratace a zvýšení suchosti pokožky. Kůže se tím stává citlivější ke spouštěcím faktorům, jako jsou dráždivé látky a alergenů, které atopický ekzém dále zhoršují. Velmi časté, epizodické onemocnění, při kterém se střídají období exacerbace a remise, ve výjimečných případech je průběh kontinuální.^[1]

Prevalence a prognóza

Atopickým ekzémem trpí **15-30 %** dětí a **2-10 %** dospělé populace. Postihuje stejně často muže i ženy. Asi 80 % případů se vyskytuje během prvních 5 let života, přičemž vysoký výskyt je už v prvním roce. Výskyt atopické dermatitidy stále stoupá. Má recidivující průběh s tendencí k postupnému zlepšování v dospělosti. Prognóza je závažnější, pokud se onemocnění rozvine již v útlém věku a při současném výskytu astma bronchiale.^{[2][3][1]}

Etiologie

Jedná se o multifaktoriální onemocnění. Na rozvoji se podílí faktory genetické, defekt kožní bariéry, imunologická odpověď, vlivy životního prostředí a infekční agens. Konkrétní genetická příčina nebyla identifikována. Atopický ekzém mohou dále zhoršit provokující faktory – dráždivé látky, alergenů, mikroby a faktory klimatické, hormonální a psychické.^{[1][4]}

Spouštěcí faktory

- změny diety;
- emocionální stres;
- kontakt s domácími zvířaty;
- kontakt s dráždivými látkami (iritanty) – horká voda, mýdla, cigaretový kouř, prací prostředky bohaté na enzymy, šťáva z čerstvých plodů (citrusy, rajčata, jahody), oblečení z umělých vláken (polyester), vlny a kožešin;
- u žen hormonální změny – během prvního a druhého trimestru těhotenství, peripartálního období (kolem porodu) a v menopauze; premenstruační exacerbace;
- aeroalergenů – srst zvířat, roztoči, plísňe a pyly;
- chlad a horko;
- mikroorganismy – bakterie, viry, plísňe, kvasinky;
- alergenů – tvorba IgE protilátek.^[1]

Alergeny inhalační a potravinové

Existují formy se současnou alergickou senzibilizací i bez ní. Alergická senzibilizace při atopickém ekzému zvyšuje riziko rozvoje respiračních alergií. Expozice domácím zvířatům, domácímu prachu zvyšuje riziko atopického ekzému.^[1] U většiny **dospělých pacientů** s atopickým ekzémem se na exacerbacích onemocnění podílí spíše alergenů inhalační než potravinové. S alergií na inhalační alergenů však úzce souvisí reakce na potraviny, které zkříženě reagují s pyly – patofyziologicky jde o zkříženou alergii danou podobnými či totožnými bílkovinami obsaženými jak v potravě, tak v pylovém zrně. Mezi nejčastější potravinové alergie u dospělých s atopickým ekzémem patří arašíd, vejce, pšeničná mouka, sója a mléko. Rizikové potraviny lze prokázat pomocí anamnézy, **kožních prick testů**, sérových specifických IgE a atopických epikutánních testů (tzv. non-IgE zprostředkovaná precitlivělost). Diagnóza se poté potvrdí ústupem potíží při **eliminační dietě** (tj. eliminace potraviny na 3-4 týdny) a recidivou potíží při **expozičním testu**. U pacientů s těžkou formou atopického ekzému se někdy doporučuje tzv. přísná diagnostická hypoalergenní dieta, tj. tepelně upravená zelenina (s výjimkou celeru) a tepelně upravené ovoce, dále rýže, brambory, kukuřice a maso (s výjimkou rybiho). Cílem je zjistit, zda po dodržení hypoalergenní diety dojde ke zlepšení kožního nálezu.^[4]

U dětí s atopickým ekzémem se uvádí prevalence potravinové alergie v různých studiích v rozmezí 20-80 %. Mezi potravinovými alergenů dominují vejce, kravské mléko, sója a pšeničná mouka. Přibližně 1/3 dětí ztrácí potravinovou alergii po 1-2 letech vyhýbání se potravinovému alergenů, záleží to však na druhu alergenů.^[4]



Video v angličtině, definice, patogeneze, příznaky, komplikace, léčba.

Dříve se v kojeneckém věku doporučovala „hypoalergenní“ dieta jako nedílná součást prevence a léčby atopického ekzému. U batolat s atopickým ekzémem se doporučovalo omezit či zcela vynechat potraviny, které vyvolávají reakce nejčastěji, tj. kakao, čokoláda, mandle, ryby, mák, ořechy, citrusy, kiwi, rajčata, celer, petržel, plísňové sýry. Vejce se doporučovalo jen v pečivu a příloze, ne jako samostatný pokrm.^{[4][5][6][7][8]}

Podle aktuálních doporučení by se jakákoli restriktivní (eliminační) dieta měla řídit závěry komplexního imunologicko-alergologického vyšetření. Neodůvodněné eliminace potravin u dětí s pouhou senzibilizací nesou riziko malnutrice a nedostatku antioxidantů. Restriktivní „nízkoalergenní“ diety bez prokázané alergie nemají oporu v medicíně založené na důkazech. Stejně tak není indikována ani „nízkoalergenní“ dieta matek výlučně kojených dětí. Výjimkou jsou tzv. diagnostické eliminační diety — dieta se po 2-4 týdnech zhodnotí a pokud neměla efekt, není důvod v ní pokračovat, pokud měla příznivý vliv, musí být potvrzena následnou reexpozicí. Děti s lehkou formou atopického ekzému nevyžadují žádná dietní omezení. Při alergii s jasnou dietou není třeba eliminovat nepříbuzné potraviny (např. u alergie na bílkovinu kravského mléka je indikována aminokyselinová formule a není třeba odkládat příkrmy s vejci, lepkem atp.).^[9]

Klinický obraz

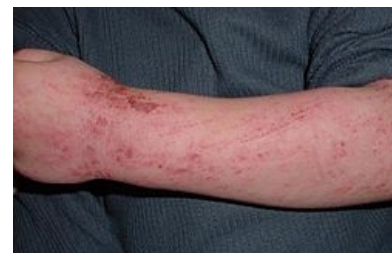Ke stanovení diagnózy se používají klinické znaky, symptomy a anamnestické údaje. Neexistuje žádný laboratorní či biologický marker ani specifický histopatologický obraz.^[10]

Hlavní kritéria:

- svědění (pruritus)
- typický projev v typické lokalizaci – lichenifikace, zhrubnutí kůže, erytém, vezikuly, papuly, olupování kůže v predilekčních flexurálních (ohybových) místech: zápěstí, loketní a zákolenní jamky, obličej, krk, horní partie hrudníku
- chronický nebo chronicko-recidivující zánět kůže
- pozitivní osobní nebo rodinná anamnéza (vč. výskytu senné rýmy a astmatu)^[10]

Vedlejší kritéria:

- včasný začátek onemocnění
- zvýšené IgE v séru
- pozitivní kožní testy
- bílý dermografismus
- cheilitida
- halonové oči
- nesnášenlivost vlněných oděvů
- suchá kůže (xeróza)^[10]



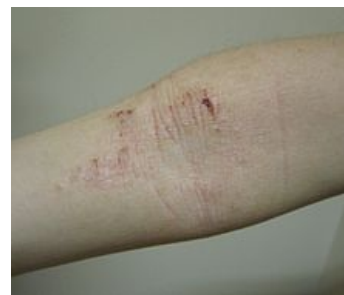Atopický ekzém na předloktí 5letého dítěte

Exacerbace (flare):

- zvýšená suchost
- svědění
- zarudnutí
- otok
- celkové podráždění.^[1]

Odlišnosti kůže postižené atopickou dermatitidou:

- nižší obsah **ceramidů** – ovlivňuje ochrannou funkci kůže a imunitní odpověď;
- snížený obsah přirozeného hydratačního faktoru – zvyšuje tzv. transepidermální ztráty vody;
- kolonizace mikroorganismy, především *St. aureus* – stafylokokové enterotoxiny podporují rozvoj zánětu v kůži; často bez klinických projevů.^[1]



Atopický ekzém v loketní jamce

K posouzení závažnosti a rozsahu atopické dermatitidy slouží různé skórovací systémy, např. EASI, SCORAD.^[11]

Formy atopické dermatitidy

Kojenecká fáze (1. až 2. rok života)

První projevy se objevují v období 2.-6. měsíce po narození ve formě suché, drsné kůže, zčervenáním či silně svědicími papulózními až ložiskovými výsevy, a to nejčastěji v oblasti tváří, čela, vlasů, okolo uší a na krku. Může se rozšířit na celou hlavičku, tělo a končetiny, nejprve spíše nad extenzory. O něco později postihuje flexorové plochy končetin a má sklon generalizovat. Typická je fluktuace a náhlé vzplanutí. Důsledkem svědění je nespavost, neklid a pláč dítěte. Nejčastějšími spouštěcími faktory jsou potravinové alergen, exacerbaci často způsobuje prorezávání zoubků, očkovaní či infekce. Mezi 9. až 12. měsícem dochází ke zhoršení.^{[12][10][11]}

Dětská fáze (2 až 12 let)

Atopický ekzém může být primární nebo přechází z kojenecké fáze. Kolem 2. roku života dominuje postižení loketních a podkolenních jamek. Dále bývá postižen krk, šíje, zápěstí a prsty. Kůže je hrubá, drsná, erytematózní a začíná se objevovat lichenifikace. Typická je bledá pokožka obličeje s tmavšími a zhrubělými očními víčky. Často chybí zevní třetina obočí a někdy i řas. 75 % dětí se v tomto období zhojí.^{[12][10][11]}

Adolescentní a dospělá fáze (nad 12 let)

Po pubertě klesá intenzita atopického ekzému a projevy jsou diskretnější. Kromě flexorových ploch bývají postižené ruce, prsty, plosky, tváře, okolí očí, rtů a prsních bradavek. Dominuje lichenifikace (zhrubění) kůže.^[10]

Komplikace

- infekce, zejména stafylokokové a herpetické;
- psychosociální problémy – stres, pocit méněcennosti, nižší sebevědomí, při výrazném svědění poruchy spánku;
- oční – podráždění spojivek, vzácně šedý zákal či odchlípení sítnice.^[1]

Léčba

Cílem léčby je omezení závažných příznaků onemocnění a prevence dalších vzplanutí, kontrola nad průběhem onemocnění a zlepšení kvality života nemocného. Podstata léčby spočívá v optimální péči o pleť, obnově kožní bariéry pomocí emoliencií a hydratací pokožky. Dále je důležitá úprava životosprávy (např. vhodné oblékání, správně zvolené mycí a kosmetické prostředky), jídelníčku, domácího prostředí, znalost a omezení faktorů vyvolávajících svědění. Nejdůležitější je důkladná edukace pacienta.^{[11][1]}

Léčba mírných forem (suchá kůže, občasné svědění či zarudnutí)

- emolienca a slabé účinné lokální kortikosteroidy.

Léčba středně závažných forem (suchá kůže, zarudnutí, časté svědění, občasné exkoriace)

- emolienca, středně potentní lokální kortikosteroidy a lokální inhibitory kalcineurinu.

Léčba těžkých forem (rozsáhlé oblasti suché kůže, neustále svědění a zarudnutí, někdy exkoriace, mokvání, popraskání pokožky a změny pigmentace)

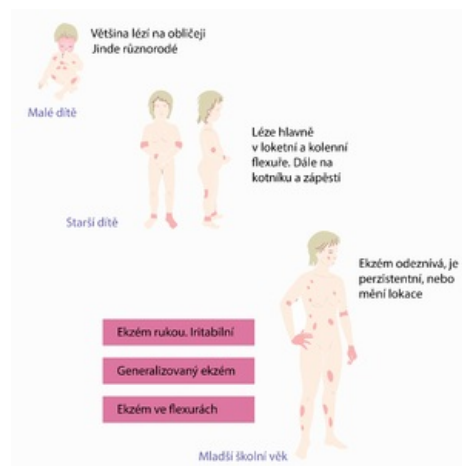
- emolienca, silně účinné lokální kortikosteroidy, lokální inhibitory kalcineurinu, vlhké obklady, fototerapie, popř. systémová léčba.^{[1][3]}

Emolienca

- standard v léčbě a prevenci atopické dermatitidy, k celotělovému ošetřování kůže;
- nahrazují ztráty kožních lipidů, zjemňují a hydratují pokožku, obnovují kožní bariéru a obsah vody ve stratum corneum;
- zvyšují protizánětlivé působení lokálních kortikosteroidů a snižují jejich spotřebu;^{[2][13]}
- masti a krémy, emolientní náhražky mýdla, oleje do koupele – pro denní ošetření, k mytí či koupání;
 - hydrofilní krémy a emulze – mají vyšší obsah vody a chladivý účinek; jsou vhodnější denní ošetření zejm. v teplých klimatických podmínkách a u mladší pacientů;
 - masti a hydrofobní krémy – lépe promašťují; jsou vhodnější u závažnějších stavů suché kůže, v chladnějších klimatických podmínkách, u starších pacientů, především na nohy a paže;
- adjuvantní emolienca – obsahují navíc další složky, např. antiseptické, antipruriginózní;
- některé přípravky obsahují **hydratující substance**, které se uplatňují jako složky přirozeného hydratačního faktoru – např. ureu, glycerol, dexpanthenol;
 - urea má navíc mírný antipruriginózní účinek, ale u některých pacientů vyvolává podráždění, zejm. u kojenců a malých dětí, proto bývá doporučována až od 3 let věku;
 - glycerol pozměňuje chování lipidů ve stratum corneum a snižuje transepidermální ztráty vody, chrání kožní bariéru;
 - dexpanthenol má mírné protizánětlivé působení, má pozitivní vliv na reparaci kožní bariéry a hojení povrchových afekcí;
- **lipofilní složky** obnovují lipidové lamely a k hydrataci pokožky přispívají podporou přirozených lipidů ve stratum corneum a zajištěním lepší bariérové funkce – např. vazelína, ceramidy, cholesterol, volné mastné kyseliny (např. kyselina linolová).^[1]

Lokální kortikosteroidy

- účinné při situacích spojených se zánětem, imunologickou reakcí a hyperproliferaí, mohou poskytnout symptomatickou úlevu od pálení a svědění;
- rozlišují se 4 třídy účinnosti:
 - slabé: hydrokortizon-acetát, prednisolon,
 - středně silné: hydrokortizon-butyát, dexamethason-acetát, triamcinolon-acetonid, alclomethason-dipropionát,
 - silné: betamethason-dipropionát, betamethason-valerát, fluocinolon-acetonid, momethason-furoát, methylprednisolon-acetonát, flutikason-propionát,



Formy atopické dermatitidy

- velmi silné: klobethasol-propionát;
- aplikují se pouze na místa s aktivní atopickou dermatitidou nebo na místa aktivní v posledních 48 hodinách, obvykle 1–2× denně;
- velmi silné lokální kortikosteroidy by se neměly aplikovat na obličej, podpaží, třísla nebo pod okluzi;
- hydratace kůže, použití okluzy a povaha vehikula ovlivňují vstřebávání a účinek lokálních kortikosteroidů;
- nežádoucí účinky dlouhodobého podávání silných lokálních kortikosteroidů: atrofie kůže, strie, teleangiektázie;
- systémové nežádoucí účinky mohou nastat při aplikaci lokálních kortikosteroidů na více než 30 % povrchu těla nebo při nadužívání silných lokálních kortikosteroidů.^{[14][1]}

Inhibitory kalcineurinu (topické imunomodulátory)

- snižují rozsah, závažnost a projevy atopické dermatitidy, zmírňují svědění;
- nejsou vhodné pro léčbu mírné formy atopické dermatitidy ani v první linii léčby jakékoli formy atopické dermatitidy;
- mírní zánět, ale nemají nežádoucí účinky jako lokální kortikosteroidy, proto mohou být používány v místech s tenkou pokožkou (oční víčka, obličej, intertriginózní místa);
- mezi nežádoucí účinky patří přechodné pálení v místě aplikace, zejm. v prvních dnech používání;
- lze je použít na akutní i chronické projevy atopické dermatitidy;
- neaplikovat na kůži s probíhající bakteriální či virovou infekcí, nepoužívat okluzi, po aplikaci se vyhýbat UV záření;
- používat s odstupem 2 týdnů od očkování, aby nedošlo k selhání vakcinace;^[14]
- **lokální pimekrolimus** – používá se u dětí od 2 let jako lék druhé volby u mírného až středně těžkého ekzému na obličeji a krku, kde léčba lokálními kortikosteroidy nebyla dostatečná nebo hrozí riziko významných nežádoucích účinků, zejm. atrofie kůže;
- **lokální takrolimus** (0,03% pro děti od 2 let, 0,1% od 16 let) – používá se u dětí od 2 let jako lék druhé volby u středně těžkého až těžkého ekzému, kde léčba lokálními kortikosteroidy nebyla dostatečná nebo hrozí riziko významných nežádoucích účinků, zejm. atrofie kůže.^[1]

Přípravky obsahující dehty

- protisvědivé a protizánětlivé účinky;
- používají se u chronických lézí atopické dermatitidy v monoterapii nebo v kombinaci s lokálními kortikosteroidy;
- nežádoucí účinky: folikulitida, fotosenzitivita;
- nevýhody: zápach, tmavá barva zanechávající skvrny na oblečení.^[1]

Přípravky obsahující ichthamol

- podporuje regeneraci keratinocytů, protizánětlivý účinek;
- k doléčení zánětu po ukončení terapie atopické dermatitidy; prevence rebound fenoménu;
- minimální iritační, senzibilizační a fotosenzibilizační potenciál.^[1]

Další preparáty

- lokální antibiotika a antiseptika – k léčbě sekundární bakteriální infekce;
- perorální antihistaminika – málo účinná proti svědění;
- celková léčba kortikosteroidy a imunosupresiva (prednisolon, azathioprin a cyklosporin A) – ke krátkodobému použití u těžkého průběhu atopické dermatitidy, kde ostatní možnosti selhaly.^[1]

Fototerapie

- použití především v chronickém a subakutním stadiu; používá se úzkopásmové UVB záření o vlnové délce 311 nm;
- u akutních forem se upřednostňuje UVA1.^[1]

Lázeňská léčba

- sirovodíkové minerální koupele – antiseptický a protizánětlivý účinek.^[1]

Léčba červených, mokvajících okrsků kůže

- obklady se zklidňujícím a vysušujícím účinkem: např. Jarischův roztok, slabě růžový roztok hypermanganu, odvar z černého čaje.^[10]

Odkazy

Související články

- Alergické kožní projevy • Alergie
- Lichenifikace
- Imunopatologická reakce I. typu

Reference

1. HAŠEK, Jan. Péče o pacienta s atopickou dermatitidou – doplnění doporučeného postupu ČLnK. *Prakt. lékáren* [online]. 2014, roč. 10, vol. 2, s. 53-60, dostupné také z <<http://www.solen.cz/pdfs/lek/2014/02/03.pdf>>.
2. Atopic eczema in children. Clinical guideline 57, National Institute for Health and Clinical Excellence, London, 2007; (10), ISBN 1-84629-559-9.
3. <https://cks.nice.org.uk/eczema-atopic!-topicsummary>, datum náhledu 4.1.2014
4. ČELAKOVSKÁ, J. Výživa u atopického ekzému. *Dermatol. praxi* [online]. 2012, roč. 6, vol. 3, s. 127-130, dostupné také z <<http://www.solen.cz/pdfs/der/2012/03/04.pdf>>.
5. Sicherer S, Sampson H. Food hypersensitivity and atopic dermatitis: pathophysiology, epidemiology, diagnosis, and management. *J Allergy Clin Immunol*, 1999; 104: 114-122.
6. Sampson H. Food allergy. Part 1: immunopathogenesis and clinical disorders: *J Allergy Clin Immunol*, 1999; 103: 717-728.
7. Sampson H, Scanlon S. Natural history of food hypersensitivity in children with atopic dermatitis.. *J Pediatr*, 1989; 115: 23-27.
8. Čapková Š, Špičák V, Vosmík F. Atopický ekzém. ISBN 978-80-7262-645-8.
9. Pracovní skupina dětské gastroenterologie a výživy. Doporučení pracovní skupiny gastroenterologie a výživy ČPS pro výživu kojenců a batolat. *Česko-slovenská pediatrie*. 2014, roč. -, vol. duben, s. 34, ISSN 0069-2328.
10. RŮŽIČKOVÁ JAREŠOVÁ, L. Akné a atopická dermatitida v ordinaci pediatra. *Pediatr. praxi* [online]. 2011, roč. 12, vol. 5, s. 310-312, dostupné také z <<http://www.solen.cz/pdfs/ped/2011/05/05.pdf>>.
11. ČAPKOVÁ, Š. Nejčastější kožní choroby v dětském věku a jejich léčba. *Dermatol. praxi* [online]. 2009, roč. 3, vol. 3, s. 119-124, dostupné také z <<http://www.solen.cz/pdfs/der/2009/03/03.pdf>>.
12. Chromej I. Atopický ekzém. Banská Bystrica: Dali – BB, 2007
13. Litvik R. Zásady léčby atopické dermatitidy. *Farmakoterapie*, 2009; 4: 421-432
14. Polášková, S. Proč může selhat léčba u dětí s atopickou dermatitidou. *Farmakoterapie*, 2008; 4(Suppl.): 332-335

