

# Útvary za laterálním kotníkem

Prostor za laterálním kotníkem ohraničují **retinaculum musculorum fibularium superius et inferius** (laterálně), **malleolus lateralis** (ventrálně) a **tuber calcanei** (dorzálně).

Povrchově přes obě retinakula zde probíhá **v. saphena parva** a **n. suralis**, v hloubce pod retinakuly **šlachy m. fibularis longus et brevis** ve společné šlachové pochvě.

Pro snadné zapamatování se používá mnemotechnická pomůcka **SAPASUFI** – vena **S**aphena **P**arva, nervus **S**uralis a šlachy musculus **F**ibularis longus et brevis.

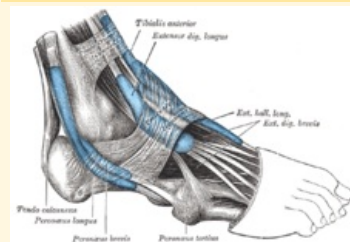
## Související články

- Útvary za mediálním kotníkem
- Útvary před mediálním kotníkem
- Mnemotechnické pomůcky do anatomie

## Použitá literatura

- ČIHÁK, Radomír. *Anatomie 1*. 2. vydání. Praha : Grada Publishing, a. s., 2008. 516 s. ISBN 80-7169-970-5.
- GRIM, Miloš a Rastislav DRUGA, et al. *Základy anatomie, 5. Anatomie krajiny těla*. 1. vydání. Praha : Galén, 2008. 119 s. ISBN 978-80-7262-179-8.

### Útvary za laterálním kotníkem



Laterální kotník

**Ohraničení** retinaculum

**laterálně** musculorum  
fibularium superius  
et inferius

**Ohraničení** tuber calcanei  
**dorzálně**

**Ohraničení** malleolus lateralis  
**ventrálně**

**Obsah** v. saphena parva, n.  
suralis, šlachy m.  
fibularis longus et  
brevis

**pomůcka** SAPASUFI